

## شیلوتوراکس ناشی از ضربه: گزارش موردی

عباس قدرتی\*<sup>۱</sup>، رضا باقری<sup>۲</sup>، مجید حسن زاده<sup>۱</sup>، زهره نجفی<sup>۱</sup>، حمیدرضا اکبریان<sup>۳</sup>

۱- عضو هیئت علمی، دانشگاه علوم پزشکی تربت حیدریه، تربت حیدریه، ایران

۲- گروه جراحی توراکس دانشگاه علوم پزشکی مشهد، مشهد، ایران

۳- کارشناس پرستاری، دانشگاه علوم پزشکی تربت حیدریه، تربت حیدریه، ایران

### چکیده

**زمینه و هدف:** شیلوتوراکس یک عارضه نادر است که متعاقب نشت مایع لنفاوی از مجرای توراسیک به داخل فضای جنب ایجاد می‌شود. این وضعیت باعث کاهش حجم ریوی می‌گردد که در صورت عدم کنترل به موقع باعث دیسترس تنفسی، سیانوز و نهایتاً مرگ بیمار می‌شود. این مطالعه معرفی یک مورد شیلوتوراکس به دنبال ضربه است.

**معرفی بیمار:** در این مطالعه بیمار دختری ۱۲ ساله بود که به علت ضربه به ناحیه قفسه سینه در حین بازی در مدرسه، از حدود ۵ ماه قبل دچار تنگی نفس بود و با دیسترس تنفسی مراجعه نمود. بعد از انجام بررسی‌های آزمایشگاهی و انجام گرافی قفسه سینه تشخیص شیلوتوراکس دو طرفه برای بیمار داده شد و چست تیوب دو طرفه تعبیه و مجرای توراسیک مسدود گردید. بیمار به مدت ۴ روز در بخش مراقبت‌های ویژه بستری و سپس با حالت عمومی خوب به بخش توراکس منتقل گردید و در نهایت پس از چند روز بستری در بخش مذکور با وضعیت عمومی طبیعی ترخیص گردید.

**نتیجه‌گیری:** تشخیص و درمان به موقع شیلوتوراکس در نجات جان بیمار نقش عمده‌ای داشته و از ایجاد عوارض و خطرات بعدی ناشی از مشکلات ریوی آن پیشگیری می‌نماید.

**کلمات کلیدی:** شیلوتوراکس، ضربه، گزارش موردی

\*آدرس نویسنده مسئول: خیابان فردوسی شمالی، خیابان رازی، دانشگاه علوم پزشکی تربت حیدریه، تربت حیدریه، ایران.

آدرس پست الکترونیک: [ghodratita171@yahoo.com](mailto:ghodratita171@yahoo.com)

**مقدمه**

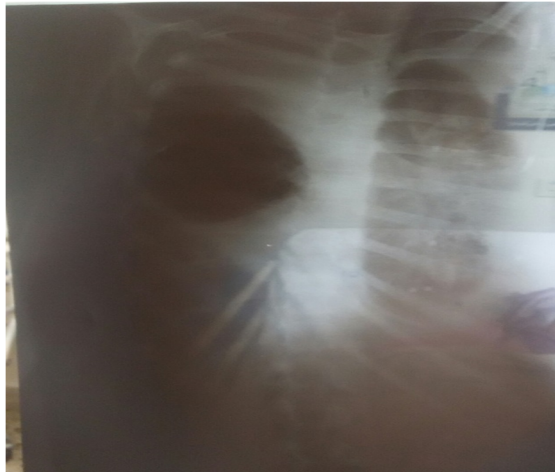شیلو تورا کس یک عارضه نادر است که متعاقب نشت مایع لنفاوی از مجرای تورا سیک به داخل فضای پلور رخ می‌دهد (۱). این وضعیت باعث کاهش حجم ریوی می‌گردد که در صورت عدم کنترل به موقع باعث دیسترس تنفسی، سیانوز و نهایتاً مرگ می‌شود. شیلو تورا کس می‌تواند اولیه (مادرزادی) یا ثانویه (اکتسابی) باشد. شیلو تورا کس اکتسابی ممکن است در اثر ضربه‌های مختلف به ناحیه قفسه سینه ایجاد شود (۲). از جمله ناهنجاری‌های همراه می‌توان به موارد مرتبط با دستگاه لنفاتیک، هیدروپس جنینی، توده‌های مدیاستن، عفونت‌های مادرزادی، سندرم‌های نونان، ترنر، داون و بیماری‌های مادرزادی قلب اشاره کرد. در این میان تشخیص درست و به‌موقع بیماری می‌تواند در نجات جان بیمار نقش عمده‌ای داشته باشد و از ایجاد عوارض و خطرات بعدی ناشی از مشکلات ریوی در بیمار پیشگیری نماید (۳-۵).

درمان شیلو تورا کس به دو صورت حمایتی، محافظه کارانه و جراحی می‌باشد. درمان حمایتی شامل حمایت تنفسی در موارد دیسترس تنفسی و حمایت تغذیه‌ای ترجیحاً با تری گلیسریدهای با زنجیره متوسط است که مستقیماً از طریق دستگاه گوارش در موارد عفونت‌های راجعه و ایمونوگلوبین وریدی گوارش جذب می‌شوند. درمان‌های محافظه کارانه شامل درناژ مایع پلور یا تعبیه موقت چست تیوب به عنوان روش ارجح در درمان شیلو تورا کس ضربه‌ای و مادرزادی در نظر گرفته می‌شود؛ چرا که در ۵۰ تا ۸۰ درصد موارد منجر به رفع خود به خودی شیلو تورا کس طی ۴ تا ۶ هفته می‌شود (۴، ۵، ۶). مداخله جراحی شامل تعبیه شنت پلوروپریتونال یا بستن مجرای تورا سیک در بالای دیافراگم و استفاده از چست تیوب و یا پلورودز شیمیایی در صورت عود و موارد شدید و مقاوم به درمان می‌باشند (۳، ۵، ۶).

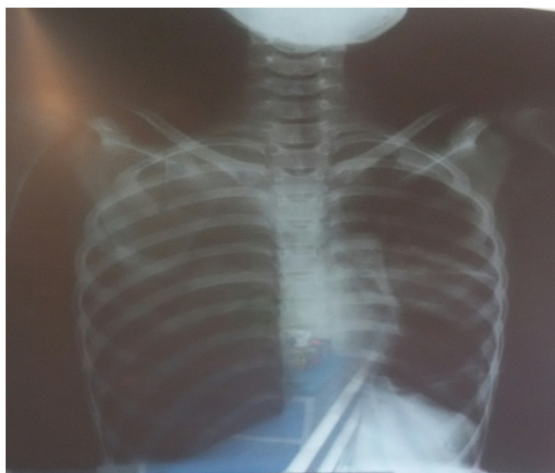
**معرفی مورد**

بیمار دختری ۱۲ ساله بود که به علت ضربه به ناحیه قفسه سینه در حین بازی در مدرسه، از حدود ۵ ماه قبل دچار تنگی نفس شده بود. در بدو مراجعه علائم حیاتی شامل تعداد تنفس برابر با ۳۰/دقیقه، تعداد نبض برابر با ۹۰/دقیقه، فشارخون برابر با ۱۰۰/۶۰ میلی‌متر جیوه، میزان اشباع اکسیژن خون شریانی ۹۰ درصد و همچنین درجه حرارت برابر با ۳۶/۸ درجه سانتیگراد

ثبت شد. در بررسی‌های آزمایشگاهی شاخص متوسط حجم گلبولی<sup>۱</sup> برابر با ۷۶/۵، هماتوکریت<sup>۲</sup> برابر با ۳۱/۶، هموگلوبین<sup>۳</sup> برابر با ۱۰/۴، اوره<sup>۴</sup> برابر با ۲۰، پروتئین<sup>۵</sup> برابر با ۳ و آلبومین<sup>۶</sup> برابر با ۲/۴ مشاهده گردید. بعد از انجام بررسی‌های آزمایشگاهی و ریوی (تصویر ۱)، تشخیص شیلو تورا کس بیمار قطعی و چست تیوب جهت بیمار تعبیه گردید. در مرحله بعد بیمار تورا کوتومی و در وضعیت پوسٹرو لترال فضای ۶ بین دنده‌ای باز و پس از ساکشن محل، چسبندگی‌ها آزاد و مجرای تورا سیک با پلجت سوچور گردید. بیمار به مدت ۴ روز در بخش مراقبت‌های ویژه بستری و سپس با حال عمومی خوب به بخش تورا کس منتقل و در نهایت با وضعیت عمومی طبیعی از بیمارستان ترخیص گردید (تصویر ۲).



تصویر ۱ - وضعیت ریه بیمار قبل از درمان



تصویر ۲ - وضعیت ریه بیمار پس از درمان

1 - Mcv  
2 - Hct  
3 - Hb  
4 - urea  
5 - protein  
6 - Albumin

## بحث

مطالعه دیگری نیز یک مورد از شیلوتوراکس پس از سانحه با شکستگی مهره L1 در خانمی ۸۴ ساله به دلیل دیسترس تنفسی تحت عمل جراحی قرار گرفت و بعد از تعبیه لوله قفسه سینه و درناژ مایع به همراه درمان‌های حمایتی دیگر بیمار بهبود یافت (۹). در مطالعه حاضر نیز بعد از جای‌گذاری چست تیوب وضعیت تنفسی بیمار بهبود یافت. در پژوهش‌های دیگر درمان جراحی و حمایتی منجر به پاسخ‌دهی به‌نحو مناسبی در بیماران گردید (۱۰).

## نتیجه‌گیری

شیلوتوراکس یکی از علل نادر دیسترس تنفسی می‌باشد که با توجه به شواهد بالینی و یافته‌های رادیولوژیک و آنالیز مایع پلور (خصوصاً وجود مایع کایل)، تشخیص داده می‌شود. تشخیص درست و به‌موقع این عارضه می‌تواند به امر درمان و پیشگیری از مرگ بیمار به‌دلیل دیسترس تنفسی ایجاد شده کمک نماید.

## تشکر و قدردانی

پژوهشگران بر خود لازم می‌دانند از مددجوی گرامی و خانواده محترمشان و نیز تیم درمانی بیمارستان آموزشی درمانی قائم (عج) وابسته به دانشگاه علوم پزشکی مشهد تشکر و قدردانی نمایند.

## References

- Hillerdal G. Chylothorax and pseudo chylothorax. *Eur Respir J*. 1997; 10(5):1157-1162.
- McGrath EE, Blades Z, Anderson PB. Chylothorax: aetiology, diagnosis and therapeutic options. *Respir Med* 2010; 104(1): 1-8.
- Sahin Y, Aydin D. Congenital chylothorax treated with octreotide. *Indian J Pediatr* 2005; 72(10): 885-8.
- Helen RD, Angeles ST, Bhat R. Octerotide therapy for chylothorax in infants and children: a brief review. *Pediatr Crit Care Med* 2008; 7(6):576-9.
- Fanaroff AA, Martin RJ. Neonatal-Perinatal Medicine, Diseases of the Fetus and Infant. 9th ed. United States: Elsevier Mosby; 2011. p.1153-4.
- Rasiah SV, Oei J, Lui K. Octreotide in the

اگر چه شیلوتوراکس وضعیت نادری است، اما شایعترین علت پلورال افیوژن است که منجر به دیسترس تنفسی می‌شود و با مرگ و میر بالایی همراه است (۳). درمان حمایتی به عنوان اولین قدم در درمان شیلوتوراکس در نظر گرفته می‌شود. این اقدام شامل حمایت تغذیه‌ای به همراه درناژ مایع لنف توسط جای‌گذاری لوله در قفسه سینه است. جای‌گذاری لوله با عوارضی از قبیل عفونت، انسداد و عدم کارکرد آن همراه است. از دست دادن حجم زیاد مایع لنف می‌تواند منجر به هیپوآلبومینمی و عدم تعادل الکترولیت‌ها و اختلالات انعقادی و سوءتغذیه و کاهش ایمنوگلوبین‌های سرم گردد (۵). مداخله جراحی در موارد مقاوم به درمان طبی و یا در موارد شدید به صورت از دست دادن بیش از ۱۰۰ سی‌سی مایع لنف روزانه به مدت ۵ روز انجام می‌شود (۴) که شامل شنت پلوروپریتونئال و بستن مجاری توراسیک و پلورودز شیمیایی و مکانیکال می‌باشد. به‌علاوه ممکن است عوارض شدیدتری نظیر عفونت باکتریال در محل شنت داشته باشد (۷)، در مطالعه حاضر علائم عفونت در بیمار مورد بررسی مشاهده نشد.

به‌نظر می‌رسد تخلیه مایع پلور و درمان‌های حمایتی از جمله موثرترین روش‌های درمانی در شیلوتوراکس باشد (۸). در

Treatment of congenital chylothorax. *J Paediatr Child Health* 2004; 40(9-10): 585-8.

7- Wolff AB, Silen ML, Kokoska ER, Rodgers BM. Treatment of refractory chylothorax with externalized pleuroperitoneal shunts in children. *Ann Thorac Surg* 1999; 68(3): 1053-7.

8- Hagay J, Reece A, Hobbins JC. Isolate fetal pleural effusion: a prenatal management dilemma. *Obstet Gynecol* 1993; 81(1):147-152.

9- Wezi Sendama, Mark Shipley. Traumatic chylothorax: A case report and review. *Respiratory Medicine Case Reports* 2015; 14: 47-48.

10- Gonzalez de Dios J, Garsia MB, Burgucros VN, Garsia GL, Borches JD, Perez RJ, Quero JJ. Congenital and post-operative chylothorax in the neonatal period. *An Esp pediatr* 1992; 36(2):109-14.

## ***Traumatic Chylothorax: A case report***

**Abbas Ghodrati <sup>\*1</sup>, Reza Bagheri <sup>2</sup>, Majid Hassanzadeh <sup>1</sup>, Zohre Najafi <sup>1</sup>, Hamid Reza Akbarian <sup>3</sup>**

1- Faculty Member, Torbat Heydariyeh University of Medical Sciences, Torbat Heydariyeh, Iran

2- Department of Thoracic Surgery, Mashhad University of Medical Sciences, Mashhad, Iran

3- Torbat Heydariyeh University of Medical Sciences, Torbat Heydariyeh, Iran

**\*Corresponding Address: Torbat Heydariyeh University of Medical Sciences, Razi st., North Ferdowsi av.,  
Torbat Heydariyeh, Khorasan razavi, Iran.**

**Email Address: ghodrati1171@yahoo.com**

### ***Abstract***

***Background & Aim:*** Chylothorax is a rare complication that is created following the leakage of lymph fluid from thoracic duct into the pleural space. This situation reduces the lung volume and in case of not being controlled, can lead to respiratory distress, cyanosis and even death. This study introduces a case of traumatic chylothorax.

***Case Report:*** In this study, the patient was a 12 year old female experiencing shortness of breath and respiratory distress since 5 months ago following trauma to the chest during play at school. After conducting laboratory tests and chest X-ray, bilateral chylothorax was diagnosed for the patient and then bilateral chest tube was placed and thoracic duct was blocked. The patient was hospitalized for 4 days in intensive care unit and then transferred to department of Thoracic with good general condition. Finally, after several days of hospitalization, the patient was discharged with normal general condition.

***Conclusion:*** Timely diagnosis and treatment of chylothorax have a major role in saving patient's life and can prevent complications due to lung problems.

***Key words:*** Chylothorax, Trauma, Case report