Journal of Torbat Heydariyeh University of Medical Sciences
2025, Volume 13, No. 2: 87-103.

Original article

Stroke: general and clinical symptoms and diagnostic methods using medical imaging

Yasaman Bastanipour[1], Mohadese Deghati[1], Pouriya Kheyrandish[1], Mobin Khorakian[1], Saba Aboozary[1], Mobina Kooshki[1], Hamid-Reza Sadoughi[1]

1. Department of Medical Physics and Radiology, School of Allied Medical Sciences, North Khorasan University of Medical Sciences, Bojnurd, Iran

Corresponding author: Hamid-Reza Sadoughi, Department of Medical Physics and Radiology, School of Allied Medical Sciences, North Khorasan University of Medical Sciences, Bojnurd, Iran. e-mail: sadoughi.hamid@gmail.com

Received: 18 December 2024 Revised: 14 April 2025 Accepted: 23 April 2025

Keywords:

Stroke, Medical Imaging, CT Scan, MRI, Angiography

Abstract

Background & Aim: Stroke has significant complications and high mortality; therefore, early diagnosis and prompt management are crucial to minimize long-term disability and improve outcomes. This study reviews the general and clinical symptoms of stroke and discusses the various manifestations that occur in different types of stroke, both clinically and in corresponding medical imaging modalities.

***Methods*:** In this review study, searches were conducted in PubMed, Scopus, ScienceDirect, and Google Scholar using keywords related to various types of stroke and their diagnostic imaging modalities, without time restrictions up to August 2024. Published articles that directly addressed the general and clinical symptoms of stroke, diagnostic medical imaging methods, and stroke management were included. Articles unrelated to the research topic, duplicates, and abstracts only were excluded.

***Results*:** The results from 52 reviewed articles indicated that CT scans are superior for the rapid diagnosis of hemorrhagic stroke, while MRI (particularly DWI) excels in the early detection of ischemic stroke. For optimal diagnosis, combining initial CT with perfusion or angiography is recommended in acute ischemic cases, as these methods more accurately identify vascular occlusions and salvageable tissue. Clinically, hemiparesis and aphasia were identified as the most common diagnostic symptoms, and their correlation with imaging findings—especially on CT or MRI—enhances diagnostic accuracy.

***Conclusion*:** CT scanning is preferred for the rapid diagnosis of hemorrhagic stroke, whereas MRI (DWI) is more effective for the early detection of ischemic stroke. Combining CT with perfusion or angiography in acute ischemic cases improves diagnostic precision. The use of multimodal imaging protocols, particularly in well-equipped centers, represents the best approach for timely diagnosis and improved patient outcomes.

How to Cite this Article: Bastanipour Y, Deghati M, Kheyrandish P, Khorakian M, Aboozary S, Kooshki M, Sadoughi HR. Stroke: general and clinical symptoms and diagnostic methods using medical imaging. J Torbat Heydariyeh Univ Med Sci. 2025;13(2):87-103.DOI: 10.61882/jmsthums.13.2.87

Copyright © 2025 Journal of Torbat Heydariyeh University of Medical Sciences. This is an open-access article distributed under the terms of the Creative Commons Attribution-Noncommercial 4.0 International License (http://creativecommons.org/licenses/by-nc/4.0/) which permits copy and redistribute the material just in noncommercial usages, provided the original work is properly cite.

مجله دانشگاه علوم پزشکی تربت‌حیدریه
دوره۱۳. شماره ۲. تابستان ۱۴۰۴

مقاله پژوهشی

سکته مغزی: علائم عمومی و بالینی و روش‌های تشخیص آن با تصویربرداری پزشکی

یاسمن باستانی پور[۱]، محدثه دقتی[۱]، پوریا خیراندیش[۱]، مبین خوراکیان[۱]، صبا ابوذری[۱]، مبینا کوشکی[۱]، حمیدرضا صدوقی[۱]

۱. گروه فیزیک پزشکی و پرتوشناسی، دانشکده پیراپزشکی، دانشگاه علوم پزشکی خراسان شمالی، بجنورد، ایران

تاریخ دریافت:
۱۴۰۳/۰۹/۲۸
تاریخ بازنگری:
۱۴۰۴/۰۱/۲۵
تاریخ پذیرش:
۱۴۰۴/۰۲/۰۳

کلیدواژه‌ها:
سکته مغزی، تصویربرداری پزشکی، CT اسکن، ام آر آی، آنژیوگرافی

تمامی حقوق نشر برای دانشگاه علوم پزشکی تربت‌حیدریه محفوظ است.

چکیده

زمینه و هدف: سکته مغزی عوارض و مرگ و میر قابل توجهی دارد که تشخیص زودهنگام و مدیریت سریع آن در به حداقل رساندن ناتوانی طولانی مدت و بهبود نتایج بسیار مهم است. این مطالعه، علائم کلی و بالینی سکته مغزی را بررسی می‌کند و به تظاهرات متنوعی که در انواع مختلف سکته مغزی چه در بالین بیمار و چه در انواع روش‌های تصویربرداری پزشکی مربوطه اتفاق می‌افتد، می‌پردازد.

روش‌ها: در این مطالعه مروری، جستجو در پایگاه‌های داده PubMed، Scopus، ScienceDirect و Google Scholar با کلیدواژه‌های انواع مختلف سکته و انواع روش‌های تصویربرداری تشخیصی آن و معادل انگلیسی آن‌ها بدون محدودیت زمانی تا آگوست ۲۰۲۴ انجام شد. مقالات منتشرشده که به طور مستقیم به علائم عمومی و بالینی سکته مغزی، روش‌های تشخیصی مبتنی بر تصویربرداری پزشکی و مدیریت سکته مغزی پرداخته بودند، به عنوان معیارهای ورود در نظر گرفته شدند و مقالات با محتوای نامرتبط با موضوع مطالعه، مقالات تکراری، و خلاصه مقالات به عنوان معیارهای خروج بودند.

نتایج: نتایج ۵۲ مقاله مورد بررسی مشخص کرد که سی‌تی‌اسکن در تشخیص سریع سکته هموراژیک و MRI (DWI) در شناسایی زودهنگام سکته ایسکمیک برتری دارند. برای تشخیص بهینه، ترکیب سی‌تی‌اسکن اولیه با پرفیوژن یا آنژیوگرافی در موارد ایسکمیک حاد توصیه می‌شود، زیرا این‌ها انسداد عروقی و بافت قابل نجات را دقیق‌تر شناسایی می‌کنند. در بالین، همی‌پارزی و آفازی به‌عنوان شایع‌ترین علائم تشخیصی برجسته هستند و همراهی آن‌ها با یافته‌های تصویربرداری، به‌ویژه در سی‌تی‌اسکن یا MRI، دقت تشخیص را افزایش می‌دهد.

نتیجه‌گیری: سی‌تی‌اسکن برای تشخیص سریع سکته هموراژیک و MRI (DWI) برای شناسایی زودهنگام سکته ایسکمیک ارجح هستند. ترکیب سی‌تی‌اسکن با پرفیوژن یا آنژیوگرافی در موارد ایسکمیک حاد، تشخیص را بهبود می‌بخشد. استفاده از پروتکل‌های تصویربرداری چندوجهی، به‌ویژه در مراکز مجهز، بهترین رویکرد برای تشخیص به‌موقع و بهبود پیش‌آگهی بیماران است.

نویسنده مسئول: حمیدرضا صدوقی، گروه فیزیک پزشکی و پرتوشناسی، دانشکده پیراپزشکی، دانشگاه علوم پزشکی خراسان شمالی، بجنورد، ایران
آدرس پست الکترونیک: sadoughi.hamid@gmail.com

مقدمه

سکته مغزی یکی از مهم‌ترین چالش‌های سلامت عمومی در جهان است که با نرخ بالای مرگ و میر و ناتوانی همراه است (۱). این بیماری تأثیرات مخربی بر فرد و خانواده‌اش دارد و شناخت علائم و روش‌های تشخیصی آن برای مداخله سریع و درمان مؤثر ضروری است. علائم سکته مغزی بسته به نوع و محل آسیب در مغز متفاوت‌اند، اما معمولاً به‌صورت ناگهانی ظاهر می‌شوند و شامل بی‌حسی، ضعف اندام، اختلال گفتار، مشکلات بینایی، سردرد شدید و اختلال در هماهنگی هستند (۲). تکنولوژی‌های تصویربرداری مانند CT و MRI نقش کلیدی در تشخیص دقیق و سریع سکته مغزی دارند و به پزشکان در انتخاب درمان مناسب کمک می‌کنند (۳). هدف مقاله حاضر، بررسی جامع انواع سکته مغزی، علائم بالینی و عمومی آن و روش‌های تصویربرداری پزشکی برای تشخیص است تا درک بهتری از این وضعیت بحرانی فراهم شود.

سکته مغزی به سه نوع اصلی تقسیم می‌شود: ایسکمیک، هموراژیک و حمله ایسکمیک گذرا (TIA). سکته ایسکمیک ناشی از انسداد عروق خونی است و عوامل خطر آن شامل فشار خون بالا، دیابت، چاقی و دیس‌لیپیدمی است. این نوع سکته می‌تواند منجر به اختلالات حرکتی، شناختی و گفتاری شود (٤). سکته هموراژیک در اثر پارگی عروق و خونریزی مغزی رخ می‌دهد و با عواملی مانند آنوریسم، فشار خون بالا و مصرف مواد مخدر مرتبط است. عوارض آن شامل افزایش فشار داخل جمجمه و ناتوانی طولانی‌مدت است (٥). TIA نیز به‌دلیل انسداد موقت جریان خون ایجاد می‌شود و اگر به‌موقع درمان نشود، خطر سکته ایسکمیک را افزایش می‌دهد (٦).

شناخت علائم عمومی سکته مغزی، از جمله نشانه‌های FAST (افتادگی صورت، ضعف بازو، اختلال گفتار و تماس فوری با اورژانس)، برای تشخیص سریع حیاتی است (۷). سایر علائم شامل اختلال بینایی، سردرد شدید، سرگیجه، سردرگمی، تغییرات رفتاری و از دست دادن هوشیاری هستند. تشخیص زودهنگام و مدیریت عوامل خطر قابل تعدیل می‌تواند نتایج درمانی را بهبود بخشد. شناخت این علائم عمومی و کمک فوری پزشکی می‌تواند به طور قابل توجهی نتایج را بهبود بخشد و ناتوانی طولانی مدت مرتبط با حوادث سکته را به حداقل برساند.

بر اساس مطالعات اپیدمیولوژیک، شیوع سکته مغزی با افزایش سن به‌طور قابل توجهی بیشتر می‌شود، در حالی‌که تفاوت معناداری میان زنان و مردان مشاهده نشده است. عوامل جمعیت‌شناختی نظیر نژاد، قومیت، سطح تحصیلات و منطقه جغرافیایی نیز در بروز این بیماری نقش دارند. داده‌های نشان می‌دهند که در ایالات متحده افراد بالای ٦٥ سال بیشترین میزان شیوع (٪۷/۷) را دارند و در میان گروه‌های نژادی، سرخ‌پوستان آمریکایی یا بومیان آلاسکا با ٪۵٫۳ بیشترین و آسیایی‌ها با ٪۱/٦ کمترین نرخ ابتلا را تجربه می‌کنند. همچنین، افراد با تحصیلات کمتر از دیپلم دبیرستان با شیوع ٪۵٫۲، در معرض خطر بالاتری نسبت به دارندگان مدرک دانشگاهی (٪۷/۱) قرار دارند (۸). در مقایسه میزان وقوع انواع سکته مغزی در دو کشور چین و تایوان، در چین، سکته‌های هموراژیک داخل مغزی (ICH) با ٪۵۱/۵ بیشترین سهم را دارند، در حالی‌که در تایوان، سکته ایسکمیک با ٪٦٣/٨ غالب است (۹). این تفاوت‌ها نشان‌دهنده تأثیر عوامل منطقه‌ای و جمعیت‌شناختی بر نوع و شیوع سکته مغزی هستند و ضرورت توجه به ویژگی‌های بومی در برنامه‌ریزی‌های پیشگیرانه و درمانی را برجسته می‌سازند (۸-۱۰).

سکته مغزی با مجموعه‌ای از علائم بالینی متنوع ظاهر می‌شود که بسته به نوع سکته و محل آسیب در مغز، شدت و ویژگی‌های متفاوتی دارند. این علائم برای تشخیص دقیق و مدیریت درمانی بیماران بسیار حیاتی‌اند و معمولاً با ابزارهای تخصصی پزشکی ارزیابی می‌شوند. از جمله مهم‌ترین نشانه‌ها می‌توان به نقص‌های حرکتی مانند فلج یا ضعف عضلانی اشاره کرد که با آزمون‌های قدرت عضلانی بررسی می‌شوند. همچنین

اختلالات حسی مانند بی‌حسی یا گزگز با تست‌های حرارتی و لمسی قابل شناسایی هستند.

در حوزه گفتار و زبان، آفازی یکی از اختلالات شایع است که با آزمون‌های استانداردی مانند Western Aphasia Battery و Boston Diagnostic Aphasia Examination ارزیابی می‌شود. مشکلات بینایی نظیر تاری یا دوبینی نیز با تست‌های بینایی تخصصی بررسی می‌گردند. اختلالات تعادل و هماهنگی مانند آتاکسی با آزمون‌هایی نظیر Streamline و BBS سنجیده می‌شوند. تغییرات شناختی از جمله سردرگمی یا اختلال حافظه نیز با ابزارهایی مانند MMSE و MoCA قابل ارزیابی هستند و نقش مهمی در تشخیص نوع سکته دارند.

برخی علائم دیگر مانند سردردهای شدید، که گاه به‌عنوان "بدترین سردرد زندگی" توصیف می‌شوند، نیازمند بررسی با تصویربرداری‌هایی نظیر CT یا MRI هستند. کاهش سطح هوشیاری با مقیاس گلاسکو پایش می‌شود و تشنج نیز با نوار مغزی (EEG) که فعالیت الکتریکی غیرطبیعی مغز را ثبت می‌کند، قابل تشخیص است. این مجموعه علائم بالینی، در کنار ابزارهای تشخیصی دقیق، به پزشکان کمک می‌کند تا نوع سکته را به‌درستی شناسایی کرده و درمان مناسب را در اسرع وقت آغاز کنند (۱۱).

روش‌ها

در این مطالعه مروری، جستجو در پایگاه‌های داده PubMed، Scopus، ScienceDirect و Google Scholar با استفاده از کلیدواژه‌های زیر و معادل‌های فارسی آن‌ها بدون محدودیت زمانی تا آگوست ۲۰۲٤ انجام شد.

Stroke, Ischemic Stroke, Hemorhagic Stroke, Stroke Symptoms, Clinical Symptoms of Stroke, Cerebrovascular accident, Neurological Examination, Diagnosis of Stroke, Medical Imaging in Stroke Diagnosis, CT Scan of Stroke, MRI in Stroke Diagnosis, Radiological Techniques of Stroke, Vascular Imaging, Acute Stroke Assessment, Stroke Classification, Treatment, Management of Stroke

معیارهای ورود به مطالعه شامل مقالات منتشرشده به زبان‌های انگلیسی و فارسی بود که به طور مستقیم به علائم عمومی و بالینی سکته مغزی، روش‌های تشخیصی مبتنی بر تصویربرداری پزشکی و مدیریت سکته مغزی پرداخته باشند. معیارهای خروج نیز شامل مقالات با محتوای نامرتبط با موضوع مطالعه، مقالات تکراری، و خلاصه مقالات بدون متن کامل بودند.

لیستی از عناوین و چکیده‌های مقالات استخراج‌شده از پایگاه‌های اطلاعاتی مذکور تهیه و مقالات بر اساس معیارهای ورود و خروج غربالگری شدند. پس از بررسی اولیه، مقالاتی که واجد شرایط بودند برای تحلیل دقیق‌تر انتخاب و منابعی که ارتباط بیشتری با اهداف این مقاله داشتند و اطلاعات جامع و معتبری در زمینه علائم، تشخیص و تصویربرداری سکته مغزی ارائه می‌دادند، برای تحلیل نهایی مورد استفاده قرار گرفتند. شکل ۱ نشان دهنده مراحل جستجو و انتخاب مقالات است.

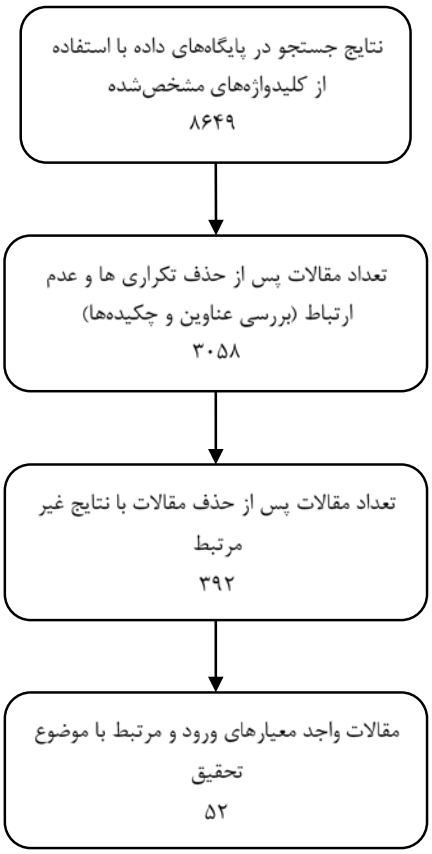

شکل ۱- مراحل جستجو و انتخاب مقالات

نتایج

تصویربرداری پزشکی نقش مهمی در تشخیص و مدیریت سکته مغزی ایفا می‌کند و ارائه دهندگان مراقبت‌های بهداشتی را قادر

می‌سازد تا به سرعت، میزان و نوع آسیب مغزی را ارزیابی کرده، علت اصلی سکته را شناسایی کنند و تصمیمات درمانی متناسب بگیرند. برخی از تکنیک‌های تصویربرداری پزشکی که در تشخیص سکته مغزی استفاده می‌شوند در ادامه بررسی شده اند (۱۲).

رادیوگرافی در تشخیص سکته مغزی

رادیوگرافی با اشعه ایکس، اگرچه در تشخیص مستقیم سکته مغزی کاربرد محدودی دارد، اما در برخی شرایط خاص می‌تواند اطلاعات مکمل و مفیدی ارائه دهد. این روش بیشتر در ارزیابی‌های اولیه بیماران با علائم عصبی حاد، به‌ویژه در مراکز درمانی فاقد امکانات پیشرفته تصویربرداری، مورد استفاده قرار می‌گیرد. رادیوگرافی می‌تواند به تشخیص شکستگی‌های جمجمه در موارد ضربه به سر کمک کند و همچنین در پایش وضعیت ریه‌ها برای بررسی عوارضی مانند پنومونی آسپیراسیون، که در بیماران سکته مغزی شایع است، کاربرد دارد. علاوه بر این، موقعیت وسایل پزشکی مانند لوله‌های تغذیه یا کاتترها نیز از طریق رادیوگرافی قابل بررسی است (۱۳, ۱٤). با وجود این، به دلیل عدم توانایی در نمایش بافت نرم مغز و عروق خونی، رادیوگرافی به‌عنوان ابزار اصلی تشخیص سکته مغزی توصیه نمی‌شود و بیشتر نقش مکمل در کنار سایر روش‌های تصویربرداری دارد.

CT اسکن در تشخیص سکته مغزی

تصویربرداری توموگرافی کامپیوتری(CT) یک ابزار ارزشمند در ارزیابی و تشخیص سریع سکته‌های مغزی است، به‌ویژه در شرایط اورژانسی که مداخله سریع، مهم است. CT اسکن اطلاعات ضروری در مورد نوع سکته مغزی، محل و وسعت آسیب مغزی و عوارض احتمالی که ممکن است نیاز به مدیریت فوری داشته باشد را ارائه می‌دهد. جنبه‌های کلیدی CT اسکن در تشخیص سکته را بررسی می‌کنیم.

تصویربرداری CT در تشخیص سکته‌های هموراژیک حاد، از جمله خونریزی داخل مغزی یا خونریزی زیر عنکبوتیه، بسیار حساس است. سکته‌های هموراژیک به دلیل وجود فرآورده‌های خونی در تصاویر CT، با دانسیته بالا ظاهر می‌شوند که امکان شناسایی و تمایز سریع از سکته‌های ایسکمیک را فراهم می‌کند (۱۵).

تصویربرداری CT، سایر آسیب‌های داخل جمجمه‌ای که با علائم مشابه سکته مغزی مانند تومورها، آبسه‌ها یا ناهنجاری-های عروقی ظاهر می‌شوند، را رد می‌کند. شناسایی این شرایط برای مدیریت مناسب و جهت دهی اقدامات تشخیصی بیشتر، ضروری است (۱٦).

CT در تشخیص تغییرات اولیه ایسکمیک حساسیت کمتری نسبت به MRI دارد، با این حال علائم قابل مشاهده انفارکتوس مانند نواحی با دانسیته پایین یا از بین رفتن تمایز بین ماده خاکستری-سفید ممکن است در تصویربرداری CT قابل مشاهده باشد. این یافته‌ها آسیب غیر قابل برگشت بافتی را نشان می‌دهد و به تعیین زمان شروع سکته کمک می‌کند (۱۷). شکل ۲(a و b) تصاویر CT از سکته مغزی ایسکمیک حاد در نیمکره چپ را برای بیمار ۹۱ ساله‌ای با همی‌پارزی حاد سمت راست و آفازی نشان می‌دهد.

تصویربرداری CT می‌تواند ادم مغزی، تغییر خط وسط یا اثر توده ثانویه را ارزیابی کند و اطلاعات مهمی در مورد شدت خونریزی و نیاز به مداخله جراحی مغز و اعصاب ارائه دهد. این یافته‌ها بر تریاژ بیمار و تصمیمات درمانی تأثیر می‌گذارد (۱۸).

CT آنژیوگرافی(CTA) اغلب همراه با تصویربرداری CT بدون کنتراست انجام می‌شود تا عروق مغزی را از نظر انسداد، تنگی یا آنوریسم در سکته‌های ایسکمیک یا منابع بالقوه آمبولی ارزیابی کند. یافته‌های CTA راهنمای خوبی برای تصمیمات مربوط به ترومبکتومی یا سایر روش‌های خون رسانی مجدد هستند (۱۹).

تصویربرداری CT امکان تجسم بطن‌ها و سیسترن‌های داخل جمجمه‌ای را فراهم می‌کند و به ارزیابی هیدروسفالی، خونریزی داخل بطنی یا مایع مغزی نخاعی(CSF) در بیماران سکته مغزی کمک می‌کند. تغییر در اندازه بطن یا فضاهای CSF می‌تواند راهنمای خوبی برای مدیریت بیمار باشد. CT اسکن به دلیل

ارزیابی سریع سکته‌های مغزی مشکوک، ارزیابی کاندیداهای درمان ترومبولیتیک، و تعیین شدت کلی سکته مغزی، جزء جدایی ناپذیر پروتکل‌های سکته مغزی اورژانسی است. یافته‌های اولیه تصویربرداری در CT اسکن بر تصمیمات درمان و نتایج بیمار تأثیر می‌گذارد (۲۰).

MRI در تشخیص سکته مغزی

MRI یک روش تصویربرداری ضروری در ارزیابی و مدیریت جامع بیماران سکته مغزی است. حساسیت بالای آن به تغییرات بافتی و توانایی ارائه اطلاعات دقیق آناتومیکی و عملکردی، آن را به ابزاری ارزشمند در تشخیص، شناسایی و جهت دهی درمان سکته‌های ایسکمیک و هموراژیک تبدیل کرده است. نکات کلیدی در مورد نقش MRI در تشخیص سکته مغزی به شرح زیر است:

تصویربرداری با وزن دیفیوژن (DWI) به تغییرات ایسکمیک حاد بسیار حساس است و امکان تشخیص زودهنگام دیفیوژن محدود در بافت مغز آسیب دیده را فراهم می‌کند. این تکنیک برای تشخیص سکته‌های مغزی ایسکمیک حاد، شناسایی وسعت بافت در معرض خطر، و تشخیص ایسکمی برگشت پذیر (penumbra) از بافت آسیب دیده برگشت ناپذیر (محل انفارکتوس) بسیار مهم است. MRI، به ویژه ترکیبی از تصویربرداری با وزن DWI و T2، تمایز قابل اعتماد بین سکته‌های ایسکمیک و هموراژیک را امکان پذیر می‌کند و اطلاعات دقیقی در مورد محل، اندازه و ویژگی‌های ضایعات خونریزی دهنده، از جمله خونریزی داخل مغزی(ICH) و خونریزی زیر عنکبوتیه(SAH) ارائه می‌دهد تصویربرداری با وزن پرفیوژن (PWI)ارزیابی کمّی از جریان و حجم خون مغزی را ارائه می‌کند و به شناسایی نیم سایه ایسکمیک، هسته انفارکتوس و گردش خون جانبی کمک می‌کند. این اطلاعات برای انتخاب بیمارانی که ممکن است از درمان‌های خونرسانی مجدد مانند ترومبکتومی یا ترومبولیز سود ببرند، بسیار مهم است (۲۱).

آنژیوگرافی با MR (MRA) ارزیابی غیر تهاجمی عروق مغزی است و امکان مشاهده انسداد شریانی، تنگی‌ها یا آنوریسم‌هایی که در سکته‌های ایسکمیک نقش دارند را فراهم می‌کند. این اطلاعات راهنماهای خوبی برای تصمیمات درمانی مانند مداخلات اندوواسکولار برای بیماران واجد شرایط می‌باشند (۲۲).

سکانس‌های پیشرفته MRI، مانند SWI (Susceptibility-Weighted Imaging) و گرادیان اکو با وزن T2*، به آسیب شناسی میکروواسکولار، از جمله خونریزی‌های کوچک، کاهش شدت، و ناهنجاری‌های عروقی بسیار حساس هستند. این یافته‌ها اطلاعات ارزشمندی در مورد علت و فاکتورهای خطر مرتبط با سکته مغزی ارائه می‌کنند و بر مدیریت بیمار تأثیر می‌گذارند (۲۳).

تکنیک‌های مرسوم و پیشرفته MRI، مانند FLAIR و تصویربرداری تانسور انتشار(DTI)، ارزیابی تغییرات ماده سفید، انفارکتوس لاکونار و بیماری عروق کوچک را امکان پذیر می‌کند. این یافته‌ها برای درک پاتوفیزیولوژی زمینه‌ای و هدایت استراتژی‌های مدیریت بلندمدت ضروری هستند (۲٤). شکل ۲(cو d)، سکته حاد هموراژیک در تالاموس راست را در خانم ۳۰ ساله‌ای با سابقه پیشگیری هورمونی از بارداری نشان می‌دهد که در آن تغییرات هموراژیک با استفاده از تصویر FLAIR و تصویر با وزن T2* مشهود می‌باشد.

MRI با ارائه اطلاعات چند پارامتری در مورد ساختار مغز، محتوای آب، پرفیوژن و وضعیت متابولیک، به ارزیابی شدت سکته مغزی و زنده ماندن بافت کمک می‌کند و خصوصیات جامعی از بافت را ارائه می‌دهد (۲۵).

۳-٤- تصویربرداری پرفیوژن در تشخیص سکته مغزی(پرفیوژن CT و پرفیوژن MR)

تصویربرداری پرفیوژن یک جزء حیاتی در تشخیص و مدیریت سکته مغزی است که اطلاعات ارزشمندی در مورد جریان خون مغزی (CBF)، حجم خون و زنده ماندن بافت در زمینه آسیب مغزی ایسکمیک فراهم می‌کند. تصویربرداری پرفیوژن، شامل تزریق ماده حاجب است که امکان تصویربرداری پویا از جریان خون در مغز را فراهم می‌کند. پارامترهای پرفیوژن، از جمله

میانگین زمان انتقال (MTT)، حجم خون مغزی(CBV)، و جریان خون مغزی(CBF)، برای ارزیابی وضعیت پرفیوژن بافتی اندازه‌گیری می‌شوند (۲۶).

در تصویربرداری پرفیوژن، نیم سایه ایسکمیک (نمایانگر بافت مغز با پرفیوژن کاهش یافته اما همچنان زنده و قابل نجات) از هسته انفارکتوس (که به طور غیر قابل برگشتی آسیب دیده)، متمایز می‌شود. این تمایز برای جهت دهی تصمیمات درمانی، مانند انتخاب بیماران برای درمان‌های خونرسانی مجدد مانند ترومبکتومی یا ترومبولیز، بسیار مهم است (۲۷).

تصویربرداری پرفیوژن اطلاعاتی بلادرنگی در مورد پرفیوژن و زنده ماندن بافت ارائه می‌دهد و به پیش بینی احتمال بهبود بافت پس از خونریزی ایسکمیک کمک می‌کند. با ارزیابی میزان کمبود پرفیوژن و هسته ایسکمیک، تصویربرداری پرفیوژن به تخمین پتانسیل بهبود عصبی و نتایج عملکردی در بیماران سکته مغزی کمک می‌کند (۲۸).

تصویربرداری پرفیوژن برای نظارت بر پاسخ درمانی در بیماران سکته مغزی که تحت درمان‌های خونرسانی مجدد قرار می‌گیرند ارزشمند است. اسکن‌های پرفیوژن سریال می‌توانند تغییرات در CBF، CBV و MTT را در طول زمان ارزیابی کنند، که نشان دهنده تاثیر مداخلات بر پرفیوژن بافتی، خونرسانی مجدد و بافت مغز قابل نجات است (۲۹).

تصویربرداری پرفیوژن می‌تواند علائم اولیه خونرسانی مجدد را به دنبال کانالیزاسیون مجدد موفقیت آمیز عروق مسدود شده در سکته مغزی ایسکمیک حاد تشخیص دهد. تغییرات در پارامترهای پرفیوژن نشان دهنده بازگرداندن جریان خون به نواحی ایسکمیک است که یک نقطه عطف حیاتی در مدیریت بیماران سکته مغزی حاد است (۲۷).

تصویربرداری پرفیوژن اغلب با روش‌های تصویربرداری آناتومیک مانند CT یا MRI ترکیب می‌شود تا یک ارزیابی جامع از تغییرات مربوط به سکته مغزی ارائه دهد. ادغام نقشه‌های پرفیوژن با تصاویر آناتومیکی به تعیین محل ناهنجاری‌های پرفیوژن در مناطق خاص مغز، تصمیم گیری و برنامه ریزی درمان کمک می‌کند (۳۰).

آنژیوگرافی در تشخیص سکته مغزی

آنژیوگرافی برای به تصویر کشیدن رگ‌های خونی مغز و ارزیابی ناهنجاری‌هایی مانند انسداد عروق، تنگی، آنوریسم، یا ناهنجاری‌های شریانی وریدی(AVM) استفاده می‌شود. آنژیوگرافی می‌تواند اطلاعات ضروری در مورد آناتومی عروقی بیمار، الگوهای جریان خون، و وجود هر گونه ناهنجاری که ممکن است در سکته مغزی نقش داشته باشد، ارائه دهد. چندین روش آنژیوگرافی در تشخیص سکته مغزی استفاده می‌شود، از جمله آنژیوگرافی با کاتتر (آنژیوگرافی معمولی)، آنژیوگرافی با CT(CTA)، آنژیوگرافی با MR(MRA) و آنژیوگرافی سابتراکشن دیجیتال(DSA). هر روش دارای مزایا و کاربردهای خاصی در ارزیابی بیماری‌های عروق مغزی است. شکل ۲(eوf)، تصاویر CTA و DSA که توافق بین دو روش تصویربرداری در تشخیص انسداد M1 چپ می‌باشد را نشان می‌دهد.

آنژیوگرافی به ویژه در شناسایی انسداد عروق، تنگی‌ها، آنوریسم‌ها و سایر ناهنجاری‌هایی که می‌تواند منجر به سکته‌های ایسکمیک یا هموراژیک شود، مفید است. با تصویر سازی از رگ‌های خونی با جزئیات بالا، آنژیوگرافی به مشخص کردن محل و وسعت ضایعات عروقی که در علائم سکته مغزی بیمار نقش دارند کمک می‌کند (۳۱).

آنژیوگرافی امکان ارزیابی گردش خون جانبی را در بیماران مبتلا به سکته مغزی ایسکمیک حاد فراهم می‌کند، که در آن مسیرهای جریان خون جبرانی می‌تواند به حفظ خونرسانی به نواحی ایسکمیک مغز کمک کند. ارزیابی موازی می‌تواند پیش آگهی ارزشمندی را ارائه دهد و راهنمای خوبی برای تصمیمات درمانی در مدیریت سکته حاد باشد (۳۲).

آنژیوگرافی برای برنامه ریزی مداخلات اندوواسکولار در بیماران سکته مغزی، مانند ترومبکتومی مکانیکی برای سکته مغزی ایسکمیک حاد یا آمبولیزاسیون برای آنوریسم‌های مغزی

یا AVM ضروری است. تجسم دقیق آناتومی و آسیب شناسی عروق با آنژیوگرافی برای هدایت درمان‌های با کاتتر در مجموعه عصبی اینترونشنال ضروری است (۳۳).

آنژیوگرافی برای ارزیابی پاسخ درمانی در بیماران سکته مغزی که تحت مداخلات اندوواسکولار یا درمان‌های پزشکی قرار می‌گیرند، استفاده می‌شود. مطالعات آنژیوگرافی سریال می‌تواند تغییرات در باز بودن عروق، کانالیزاسیون مجدد عروق مسدود شده و بازگرداندن جریان خون به نواحی ایسکمیک قبلی را پس از مداخله، ارزیابی کند (۳٤).

آنژیوگرافی با تصویر سازی از خونریزی داخل جمجمه، ناهنجاری‌های عروقی یا آنوریسم‌هایی که ممکن است باعث علائم سکته هموراژیک شوند، به تمایز بین سکته‌های ایسکمیک و هموراژیک کمک می‌کند. تشخیص دقیق برای انتخاب رویکردهای درمانی مناسب و بهینه سازی نتایج بیمار بسیار مهم است (۳۵).

سونوگرافی در تشخیص سکته مغزی

تصویربرداری فراصوت، به ویژه سونوگرافی ترانس کرانیال داپلر(TCD) و سونوگرافی کاروتید، از روش‌های ارزیابی غیرتهاجمی جریان خون در شریان‌های مغزی و کاروتید است و نقش مهمی در تشخیص سکته مغزی ایفا می‌کند. تکنیک‌های تصویربرداری فراصوت، تصویربرداری بلادرنگ، مقرون‌به‌صرفه و پرتابل را برای ارزیابی آسیب‌شناسی عروق مغزی و هدایت تصمیم‌های درمانی در بیماران سکته مغزی ارائه می‌کنند. نکات با اهمیت در مورد سونوگرافی در تشخیص سکته در ادامه ذکر شده است:

سونوگرافی TCD یک ابزار ارزشمند برای ارزیابی سرعت جریان خون در شریان‌های داخل جمجمه‌ای از جمله شریان مغزی میانی(MCA)، شریان مغزی قدامی(ACA)، شریان مغزی خلفی(PCA) و سیستم ورتبروبازیلار است. TCD می‌تواند ناهنجاری‌هایی مانند وازواسپاسم، آمبولی، تنگی‌ها یا الگوهای جریان جانبی را که ممکن است با خطر سکته مغزی یا رویدادهای عروقی مغزی در حال انجام مرتبط باشد، تشخیص دهد (۳٦). شکل ٤، تصاویر مربوط به TCD در کمک به تشخیص سکته مغزی را نشان می‌دهد.

سونوگرافی کاروتید برای ارزیابی شریان‌های کاروتید در گردن از نظر وجود پلاک‌های آترواسکلروتیک، تنگی‌ها یا سایر ناهنجاری‌هایی که می‌تواند منجر به سکته ایسکمیک شود، استفاده می‌شود. تصویربرداری داپلر از شریان‌های کاروتید به شناسایی بیماران در معرض خطر بیماری شریان کاروتید کمک می‌کند و راهنمای خوبی برای تصمیم گیری در مورد مداخلات پزشکی یا جراحی برای جلوگیری از سکته می‌باشد (۳۷).

سونوگرافی می‌تواند به صورت پویا تغییرات جریان خون مغزی را در پاسخ به شرایط فیزیولوژیکی یا پاتولوژیک ارزیابی کند. TCD می‌تواند نوسانات در سرعت جریان خون، واکنش پذیری عروق و خودتنظیمی را در بیماران سکته مغزی تشخیص دهد و اطلاعات مفیدی در مورد وضعیت پرفیوژن مغزی و ظرفیت ذخیره عروقی ارائه دهد (۳۸).

سونوگرافی TCD می‌تواند سیگنال‌های میکروآمبولیک را در شریان‌های داخل جمجمه‌ای تشخیص دهد که نشان دهنده وجود ذرات کوچک آمبولیک در جریان خون است. نظارت بر میکروآمبولی می‌تواند به شناسایی بیماران در معرض خطر سکته آمبولی کمک کند و تصمیمات درمانی را برای جلوگیری از حوادث عروق مغزی آینده جهت دهی کند (۳۹).

سونوگرافی TCD را می‌توان برای ارزیابی کانالیزاسیون مجدد عروق مغزی مسدود شده به دنبال درمان ترومبولیتیک در سکته مغزی ایسکمیک حاد استفاده کرد. نظارت بلادرنگ سرعت جریان خون با TCD می‌تواند خونرسانی مجدد را تایید کرده و به مدیریت بیماران تحت درمان ترومبولیتیک کمک کند (٤۰, ٤۱).

نشانگرهای زیستی تصویربرداری عصبی در تشخیص سکته مغزی

بیومارکرهای تصویربرداری عصبی با ارائه اطلاعات ارزشمند در مورد پاتوفیزیولوژی زمینه‌ای، میزان آسیب مغزی، آناتومی عروق و پاسخ درمانی در بیماران سکته مغزی، نقش مهمی در

جدول ۱: تجزیه و تحلیل مقایسه‌ای تکنیک‌های تصویربرداری جهت تشخیص سکته مغزی

روش	سکته ایسکمیک	سکته هموراژیک	حمله ایسکمیک گذرا(TIA)	نقاط قوت	محدودیت‌ها
تصویربرداری وزنی بر اساس انتشار(DWI)	حساسیت بالا برای تشخیص زودهنگام؛ تشخیص تغییرات در عرض چند دقیقه تا چند ساعت	استفاده محدود برای تشخیص تغییرات خونریزی	توانایی نشان دادن تغییرات ایسکمیک اولیه(با زمان بندی صحیح)	تشخیص سریع ایسکمی؛ مناسب برای مداخله زودهنگام	تاثیر کمتر در مراحل مزمن
تصویربرداری آنژیوگرافی مغناطیسی(MRA)	کمک به مشاهده‌ی انسداد یا تنگی در شریان‌ها	شناسایی ناهنجاری‌های عروقی مرتبط با خونریزی	شناسایی منابع آمبولی؛ ارزیابی وضعیت عروق	بدون تابش یونیزه‌ای؛ مؤثر برای ارزیابی عروقی	ممکن است ناهنجاری‌های کوچک را از دست بدهد؛ نیاز به زمان پردازش بیشتر.
تصویربرداری وزنی بر اساس پرفیوژن(PWI)	ارزیابی جریان خون؛ شناسایی مناطق در معرض خطر(نیمه سایه penumbra).	کاربرد محدود در شناسایی اثرات هموراژیک.	مفید در ارزیابی همودینامیک در موارد TIA	مناسب ارزیابی کمبود پرفیوژن؛ مکمل DWI	احتمال تفسیر پیچیده؛ امکان تشخیص ناواضح
تصویربرداری وزنی بر اساس حساسیت(SWI)	عدم استفاده برای تشخیص سکته ایسکمیک	شناسایی عالی میکروخونریزی‌ها و ساختارهای وریدی	توانایی در شناسایی پاتولوژی-های زمینه‌ای مانند میکروخونریزی‌ها	حساسیت بالا برای خونریزی‌های کوچک؛ مناسب ارزیابی	ابزار اصلی برای تشخیص ایسکمیک حاد نیست.
آنژیوگرافی کامپیوتری(CTA)	سریع و مؤثر برای شناسایی انسداد عروق بزرگ	شناسایی سریع منابع خونریزی و عوامل عروقی	توانایی شناسایی تنگی‌های قابل توجه شریان کاروتید	تصویربرداری سریع؛ ارزیابی جامع از عروق.	تابش یونیزان؛ امکان از دست دادن عروق کوچک
MRI معمولی	ارائه تصاویر دقیق برای نشان دادن آسیب بافتی (مهم در مراحل آخر تشخیص). حساسیت کمتر نسبت به DWI برای تشخیص زودهنگام.	موثر در تشخیص میزان و ماهیت خونریزی	کمک به شناسایی مناطق ایسکمیک؛ مفید برای پیگیری دیرهنگام؛ غیرمفید در شرایط حاد	تصاویر با کیفیت بالا؛ شناسایی تغییرات دیررس ایسکمیک	زمان‌بر؛ معمولاً در اورژانس‌ها به دلیل زمانبر بودن، اولویت ندارد.

ادامه جدول ۱.

سی‌تی‌اسکن(CT)	تصویربرداری خط اول؛ ارزیابی سریع برای تغییرات ایسکمیک و حذف خونریزی؛ نشان دادن علائم اولیه ایسکمی در CT بدون کنتراست؛ توانایی تشخیص انسداد عروق بزرگ.	عالی برای تشخیص حاد خونریزی (مانند خونریزی‌های زیر عنکبوتیه یا داخل مغزی)	توانایی استفاده برای رد سکته مغزی ایسکمیک(اما ممکن است تغییرات ظریف مشاهده شده در TIA را نادیده بگیرد)	سریع، به‌راحتی در دسترس، کاربرپسند؛ مناسب برای مراقبت‌های حاد	حساسیت محدود برای تشخیص زودهنگام ایسکمی (ممکن است نادیده بگیرد).
آنژیوگرافی (آنژیوگرافی دیجیتال با حذف اطلاعات، DSA)	استاندارد طلایی برای نشان دادن انسداد عروق؛ ارزشمند برای تصمیم گیری‌های درمانی در سکته‌های ایسکمیک؛ شناسایی کمبودهای پرفیوژن	عالی برای تشخیص ضایعات عروقی مانند آنوریسم یا ناهنجاری‌های شریانی وریدی مرتبط با خونریزی.	استفاده برای تعیین وضعیت عروقی و عوامل خطر برای رویدادهای پس از حمله	بسیار دقیق؛ امکان مداخله مستقیم (به عنوان مثال، ترومبکتومی، استنت گذاری).	تهاجمی، با خطرات مرتبط؛ نیاز به انتخاب دقیق بیمار دارد.
تصویربرداری فراصوت(TCD)	مفید برای ارزیابی دینامیک جریان خون و شناسایی منابع آمبولی؛ تشخیص انسداد عروق اصلی مسبب سکته مغزی ایسکمیک	توانایی محدود برای تجسم مستقیم سکته‌های هموراژیک. تمرکز بیشتر بر وضعیت همودینامیک.	موثر در نظارت بر بیماران در معرض خطر TIA. کمک به ارزیابی تنگی شریان‌های کاروتید در TIA	ارزیابی غیر تهاجمی، قابل حمل و در زمان واقعی(real-time).	وابسته به اپراتور؛ عدم توانایی در نشان دادن مستقیم ضایعات مغزی
رادیولوژی(اشعه X)	عدم استفاده برای تشخیص سکته مغزی. کمک به رد بیماری‌های زمینه‌ای (مانند شکستگی جمجمه)	برای ارزیابی سکته مستقیم قابل استفاده نیست.	نمی‌توان برای تشخیص TIA استفاده کرد.	سریع و به طور گسترده در دسترس است.	اطلاعات قابل توجهی در مورد آسیب شناسی بافت مغزی ارائه نمی‌دهد.

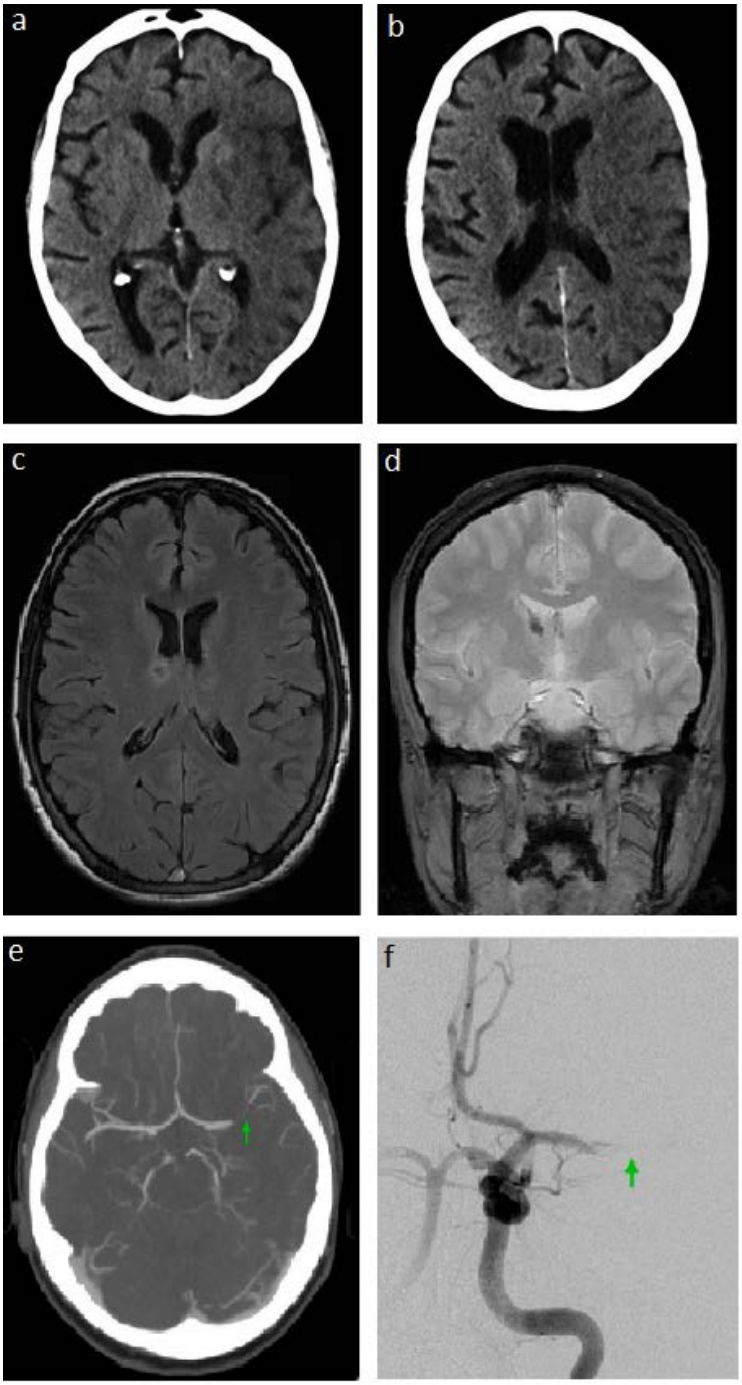

شکل ۲: **a**و**b**) یک بیمار مرد ۹۱ ساله با همی‌پارزی حاد سمت راست، آفازی و کاهش هوشیاری. در تصاویر **CT** پنج ساعت پس از شروع علائم، مناطق هیپودنسی با از دست دادن تمایز بین ماده خاکستری و سفید در مناطق وسیعی از نیمکره چپ به دلیل سکته مغزی ایسکمیک حاد قابل مشاهده هستند. بیشتر قلمرو شریان مغزی میانی چپ تحت تأثیر قرار می‌گیرد، از جمله بخش‌هایی از هسته عدسی شکل(۲۲). سکته حاد هموراژیک در تالاموس راست به دلیل انسداد سینوس وریدی در خانم ۳۰ ساله با سابقه پیشگیری هورمونی از بارداری. (**c**) تصویر **FLAIR** و (**d**) تصویر با وزن **T2*** گرادیان اکو که تغییرات هموراژیک را نشان می‌دهد(۳۰). تصویر(**e**) **CTA** انسداد **M1** چپ و شکل(**f**) **DSA** در همان بیمار، که توافق بین دو روش تصویربرداری را نشان می‌دهد (۴۱).

تشخیص سکته دارند. این نشانگرهای تصویربرداری به ارائه‌دهندگان مراقبت‌های بهداشتی کمک می‌کنند تا تشخیص‌های دقیقی داشته باشند، استراتژی‌های درمانی را تنظیم کنند و پیشرفت بیماری را نظارت کنند. در ادامه نکات کلیدی در مورد بیومارکرهای تصویربرداری عصبی در تشخیص سکته آورده شده است:

الف- بیومارکرهای سکته مغزی ایسکمیک: حجم انفارکتوس (۴۲) و بیومارکرهای پرفیوژن که به شناسایی بافت قابل نجات، ارزیابی وسعت نیم سایه و هدایت درمان‌های خونرسانی مجدد در سکته مغزی ایسکمیک حاد کمک می‌کنند (۴۳).

شکل ۳ نشان دهنده تصاویر CT پرفیوژن در بیمار مبتلا به سکته مغزی ایسکمیک حاد و نقشه های مربوطه است.

بیومارکرهای پرفیوژن MRI و CT شامل زمان تا حداکثر غلظت(TTP)، مدت زمان متوسط گذر(MTT)، حجم خون مغزی(CBV)، جریان خون مغزی(CBF) هستند که هر یک جریان، حجم و زمان عبور خون در مغز را ارزیابی می‌کنند. افزایش TTP و MTT یا کاهش CBV و CBF نشان‌دهنده اختلال پرفیوژن و احتمال آسیب ایسکمیک در نواحی خاص مغز است.

تصاویر به‌دست‌آمده از پرفیوژن CT می‌توانند به تحلیل دقیق‌تری از وضعیت پرفیوژن و تشخیص نواحی آسیب‌دیده کمک کنند. این نقشه‌ها معمولاً تغییرات در میزان پرفیوژن را در مغز به صورت بصری نشان می‌دهند. همچنین تصویربرداری با وزن انتشار(DWI)، برای تشخیص ضایعات ایسکمیک حاد با تصویر سازی انتشار محدود در بافت آسیب دیده مغز بسیار دقیق است. بیومارکرهای DWI می‌توانند وجود انفارکتوس حاد را تأیید کنند، زیرشاخه‌های سکته مغزی را مشخص کنند، و اطلاعاتی در مورد زمان و شدت آسیب ایسکمیک ارائه دهند.

DWI به عنوان یک روش غیرتهاجمی برای شناسایی و ارزیابی سکته‌های مغزی ایسکمیک مؤثر است. نمونه تصاویر دیفیوژن که نشان دهنده‌ی سکته‌ی مغزی می‌باشد، در شکل های ٤و٥ گزارش شده است. بیومارکرهای کلیدی در این نوع تصویربرداری عبارتند از ضریب دیفیوژن آشکار(ADC) و کاهش سیگنال دیفیوژن (٤٤).

ب- بیومارکرهای سکته مغزی هموراژیک نیز عبارتند از حجم هماتوم و علامت نقطه‌ای (٤٥).

ج- بیومارکرهای عروقی، باز بودن عروق (٤٦) و اندازه و مورفولوژی آنوریسم را شامل می‌شود (٤٧).

د- در بیومارکرهای پاسخ درمانی، وضعیت کانالیزاسیون مجدد (٤٨) و رشد انفارکتوس به عنوان نشانگرهای زیستی برای ارزیابی پاسخ درمانی، شناسایی عوارض و تنظیم استراتژی‌های درمانی در بیماران سکته مغزی عمل کنند (٤٩).

بحث

سکته مغزی با علائم متنوعی ظاهر می‌شود که تشخیص صحیح آن مستلزم بهره‌گیری از روش‌های تصویربرداری پیشرفته است. فناوری‌های تصویربرداری پزشکی از جمله سی‌تی اسکن، MRI، تصویربرداری پرفیوژن، آنژیوگرافی، سونوگرافی داپلر ترانس‌کرانیال و نشانگرهای زیستی تصویربرداری عصبی، نقش مهمی در شناسایی سریع و دقیق سکته‌های مغزی ایفا می‌کنند و امکان مداخلات درمانی به‌موقع را فراهم می‌سازند. این پیشرفت‌ها نه‌تنها دقت تشخیص را افزایش داده‌اند، بلکه کیفیت مراقبت از بیماران سکته مغزی را نیز بهبود بخشیده‌اند و ضرورت آگاهی از آخرین تکنیک‌های تصویربرداری را برای ارتقاء مدیریت درمانی برجسته کرده‌اند.

سی‌تی اسکن به‌عنوان ابزار خط اول در شرایط اورژانسی، با سرعت بالا و دسترسی گسترده، برای رد سکته‌های هموراژیک و ارزیابی اولیه ایسکمی بسیار مؤثر است. این روش با استفاده از اشعه ایکس، تصاویر مقطع‌نگاری دقیقی از مغز ارائه می‌دهد و در فاز هیپرحاد (۳ تا ٦ ساعت اول) ممکن است نشانه‌های ایسکمی را نشان ندهد، اما در رد هموراژی بسیار کارآمد است. پس از گذشت ٦ تا ٢٤ ساعت، نواحی ایسکمیک به‌صورت مناطق کم‌چگالی قابل مشاهده می‌شوند. سی‌تی اسکن همچنین در شناسایی خونریزی‌های مغزی عملکرد بالایی دارد و نواحی

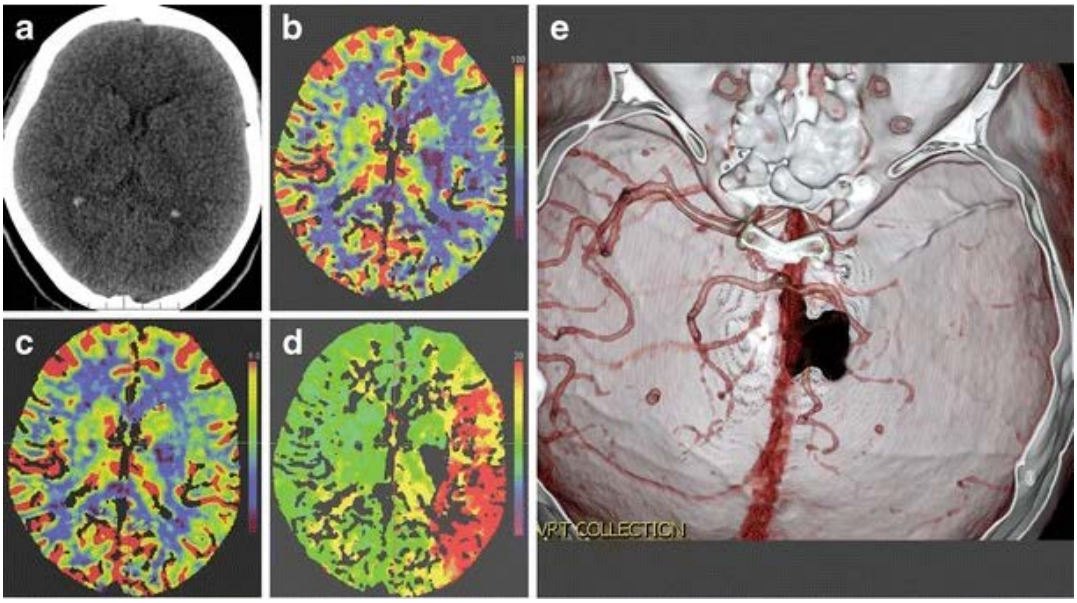

شکل ۳: تصاویر CT پرفیوژن در بیمار مبتلا به سکته مغزی ایسکمیک حاد به دلیل تخریب ICA و MCA سمت چپ.(a) CT بدون کنتراست عملاً طبیعی است، بدون مناطق هیپودنسی و بدون اثر توده‌ای.(b) نقشه CBF هیپوپرفیوژن (رنگ‌های سردتر) را در ناحیه MCA سمت چپ نشان می‌دهد.(c) نقشه CBV تنها با تفاوت‌های ظریف بین نیمکره چپ و راست. (d) نقشه TTP تاخیر قابل توجهی را در ناحیه MCA سمت چپ به دلیل جریان collateral نشان می‌دهد. CT آنژیوگرافی حذف MCA سمت چپ را نشان می‌دهد (۳۰).

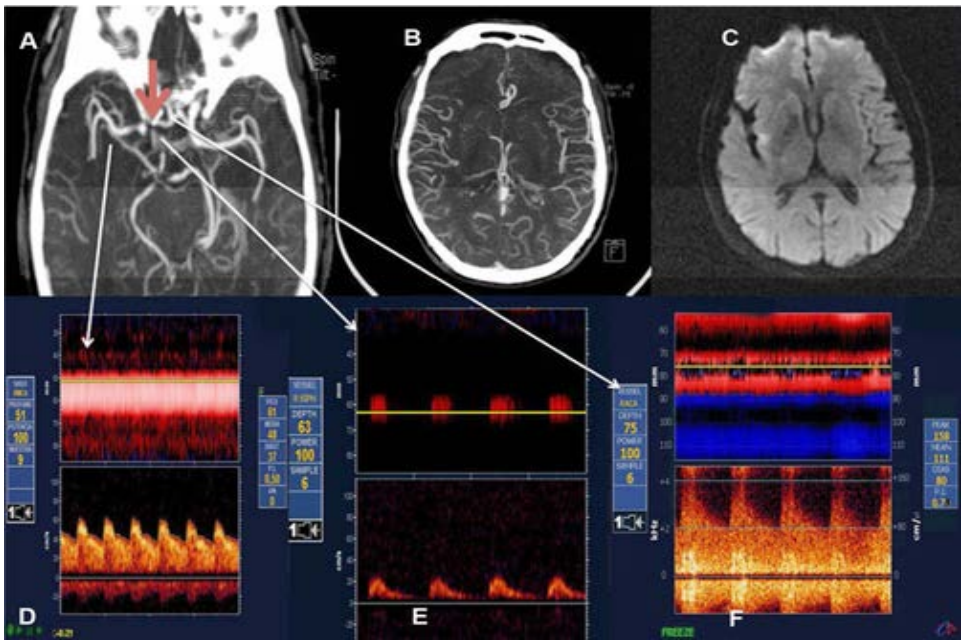

شکل ۴: تصاویر مربوط به یک مرد ۷۸ ساله، در عرض ۳۰ دقیقه پس از شروع علائم سکته مغزی MCA سمت راست می‌باشد. (A) CTA طبق نظر نورورادیولوژیست طبیعی است. فلش قرمز یک انسداد کوتاه کاروتید انتهایی سمت راست را نشان می‌دهد. (B) CTA پر شدن متقارن هر دو قلمرو MCA را نشان می‌دهد که ممکن است به دلیل جریان collateral باشد. (C) DWI تغییرات کوچک ایسکمیک اینسولار را نشان می‌دهد. (D) TCD در ابتدای ترومبولیز یک شریان مغزی میانی را با سرعت جریان خوب اما با شاخص ضربان پایین نشان می‌دهد که جریان پس از تنگی و یک ضایعه عروقی پروگزیمال را نشان می‌دهد. (E)انسداد کاروتید انتهایی سمت راست همانطور که توسط TCD آشکار شد. (F)جریان معکوس و با سرعت بالا در شریان مغزی قدامی راست سازگار با پر کردن متقاطع قدامی (جریان جانبی)(۴۸).

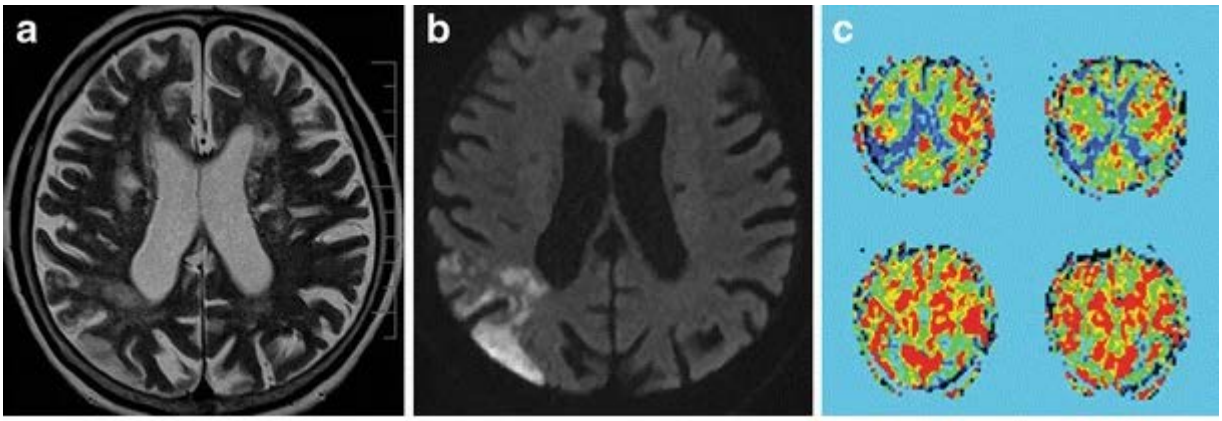

شکل ۵: یک مرد ۸۶ ساله با سابقه حمله ایسکمیک قبلی به همی‌آنوپی سمت چپ ناگهانی مبتلا شد. (a) یک تصویر TSE با وزن T2 با تعدادی ضایعات ایسکمیک. (b) DW (b = 1000) به وضوح ناحیه ایسکمی حاد را به عنوان ناحیه‌ای با انتشار محدود نشان می‌دهد. (c) PASL (pulsed arterial spin labeling) با نقص پرفیوژن در ناحیه اکسیپیتال راست. TSE، اکو اسپین توربو؛ DW، انتشار وزن. PASL، برچسب زدن اسپین شریانی پالسی(۳۰)

پرچگالی را که نشان‌دهنده وجود خون هستند، به‌وضوح نمایش می‌دهد. این ویژگی، برتری سی‌تی اسکن در تشخیص موارد هموراژیک حاد را نشان می‌دهد (۵۰).

در مقابل، MRI با استفاده از میدان‌های مغناطیسی و امواج رادیویی، تصاویر با وضوح بالاتر و کنتراست بهتر از بافت نرم مغز ارائه می‌دهد. این روش قادر است سکته‌های ایسکمیک را حتی در عرض چند دقیقه پس از شروع علائم تشخیص دهد. سکانس DWI به‌ویژه در شناسایی تغییرات اولیه ایسکمی بسیار حساس است و توانایی MRI را در تشخیص سکته‌های حاد افزایش می‌دهد. همچنین MRI می‌تواند بین انواع مختلف سکته تمایز قائل شود و میزان آسیب بافتی را ارزیابی کند. با وجود این، در شرایط حاد به دلیل زمان‌بر بودن و محدودیت در دسترسی، کمتر از سی‌تی اسکن مورد استفاده قرار می‌گیرد، اما در ارزیابی‌های پیگیری یا مواردی که یافته‌های سی‌تی مبهم هستند، بسیار مفید است (۲۱).

تصویربرداری پرفیوژن، چه با CT و چه با MRI، اطلاعات حیاتی درباره جریان خون مغزی و نواحی در معرض آسیب غیرقابل برگشت ارائه می‌دهد. این روش با تحلیل الگوهای پرفیوژن، به شناسایی نواحی penumbra کمک می‌کند که در تصمیم‌گیری برای درمان‌های ترومبولیتیک یا مداخلات مکانیکی مؤثر است. آنژیوگرافی نیز با تجسم دقیق عروق مغزی، در شناسایی انسدادها، تنگی‌ها و ناهنجاری‌های عروقی نقش کلیدی دارد و در برنامه‌ریزی درمان‌های مداخله‌ای مانند ترومبکتومی کاربرد دارد (۴۳).

سونوگرافی داپلر ترانس‌کرانیال به‌عنوان روشی غیرتهاجمی، در ارزیابی سرعت جریان خون مغزی و تشخیص شرایطی مانند وازواسپاسم پس از سکته مغزی مؤثر است (۳۹، ۴۰). این روش با قابلیت انجام در بستر بیمار و بدون نیاز به انتقال به بخش تصویربرداری، در شرایط بحرانی مزیت‌های عملیاتی قابل توجهی دارد. در نهایت، نشانگرهای زیستی تصویربرداری عصبی مانند PET و SPECT ، با ارائه اطلاعات متابولیکی و عملکردی، نویدبخش توسعه پزشکی شخصی و درمان‌های هدفمند هستند. این نشانگرها می‌توانند اطلاعات ارزشمندی در مورد پیشرفت بیماری، پاسخ درمانی و پیش‌آگهی ارائه دهند و به پزشکان امکان دهند تا مداخلات درمانی را متناسب با نیازهای فردی بیماران تنظیم کنند (۴۵، ۴۶).

در مجموع، بهره‌گیری از قدرت تصویربرداری پزشکی و پیشرفت‌های تصویربرداری عصبی، درک ما از سکته مغزی را

ارتقاء داده، دقت تشخیصی را افزایش داده و نتایج درمانی بیماران را در چشم‌انداز چالش‌برانگیز مراقبت‌های عصبی بهینه کرده است. جدول ۱ به بررسی روش‌های تصویربرداری و مقایسه آنها جهت تشخیص انواع سکته‌های مغزی همچنین نقاط قوت و ضعف هر به تفکیک می‌پردازد که خلاصه آن به صورت زیر است:

در سکته‌های ایسکمیک: DWI و PWI برای تشخیص زود هنگام حیاتی هستند و MRA و CTA نقشی مهم در ارزیابی انسداد عروقی دارند.

در سکته‌های هموراژیک: SWI برای شناسایی میکروخونریزی‌ها مفید است و CTA ارزیابی سریع عروقی را فراهم می‌کند.

در حملات ایسکمیک گذرا (TIA): تمرکز بر شناسایی عوامل خطر با استفاده از MRA و CTA است، در حالی که DWI ممکن است تغییرات ایسکمیک اولیه را در زمان مناسب نشان دهد.

نتیجه‌گیری

تشخیص سکته مغزی نیازمند ترکیب ارزیابی بالینی و تصویربرداری پزشکی است. روش‌هایی مانند سی‌تی اسکن، MRI، پرفیوژن، آنژیوگرافی، سونوگرافی و نشانگرهای زیستی، هر یک با نقاط قوت و محدودیت‌هایی همراه‌اند که بر دقت و سرعت تشخیص تأثیر می‌گذارند. چالش‌هایی مانند زمان‌بر بودن، حساسیت به حرکت و ناتوانی در شناسایی آسیب‌های میکروسکوپی، مانع تشخیص سریع می‌شوند. توسعه روش‌های تصویربرداری و بهره‌گیری از هوش مصنوعی برای تحلیل داده‌ها می‌تواند تشخیص زودهنگام را بهبود بخشد، درمان‌های هدفمند را تسهیل کند و کیفیت زندگی بیماران را ارتقاء دهد.

تشکر و قدردانی

نویسندگان بر خود لازم می‌دانند از همکاری و مساعدت بی دریغ کلیه همکاران و متخصصان گروه رادیولوژی دانشگاه علوم پزشکی خراسان شمالی که در مراحل مختلف این مطالعه، با ارائه راهنمایی‌های ارزنده ما را همراهی کردند، صمیمانه قدردانی نمایند. قطعاً بدون لطف و حمایت علمی آنان، انجام این تحقیق امکان‌پذیر نبود.

تضاد منافع

در این پژوهش هیچ‌گونه تعارض منافعی توسط نویسندگان گزارش نشده است.

مشارکت نویسندگان:

(۱) مفهوم‌پردازی و طراحی مطالعه، یا جمع‌آوری داده‌ها، یا تجزیه‌وتحلیل و تفسیر داده‌ها: همه نویسندگان

(۲) تهیه پیش‌نویس مقاله یا بازبینی آن جهت تدوین محتوای اندیشمندانه: محدثه‌دقتی، یاسمن‌باستانی‌پور

(۳) تائید نهایی دست‌نوشته پیش از ارسال به مجله: حمیدرضاصدوقی

References

1. Avan A, Digaleh H, Di Napoli M, Stranges S, Behrouz R, Shojaeianbabaei G, et al. Socioeconomic status and stroke incidence, prevalence, mortality, and worldwide burden: an ecological analysis from the Global Burden of Disease Study 2017. BMC medicine. 2019;17(1):1-30.

https://doi.org/10.1186/s12916-019-1397-3

2. Jefferson JW. Neuropsychiatric features of medical disorders: Springer Science & Business Media; 2012.

3. Kakkar P, Kakkar T, Patankar T, Saha S. Current approaches and advances in the imaging of stroke. Disease Models & Mechanisms. 2021;14(12):dmm048785.

https://doi.org/10.1242/dmm.048785

4. Feske SK. Ischemic stroke. The American journal of medicine. 2021;134(12):1457-64.

https://doi.org/10.1016/j.amjmed.2021.07.027

5. Montaño A, Hanley DF, Hemphill III JC. Hemorrhagic stroke. Handbook of clinical neurology. 2021;176:229-48.

https://doi.org/10.1016/B978-0-444-64034-5.00019-5

6. Amarenco P. Transient ischemic attack. New England Journal of Medicine. 2020;382(20):1933-41.

https://doi.org/10.1056/NEJMcp1908837

7. Conahan E. Associated Stroke Disorders and Stroke Mimics2023. 37 p.

https://doi.org/10.1891/9780826176042.0004

8. Imoisili OE. Prevalence of Stroke—Behavioral Risk Factor Surveillance System, United States, 2011–2022. MMWR Morbidity and Mortality Weekly Report. 2024;73.

https://doi.org/10.15585/mmwr.mm7320a1

9. Tsai C-F, Thomas B, Sudlow CL. Epidemiology of stroke and its subtypes in Chinese vs white populations: a systematic review. Neurology. 2013;81(3):264-72.

https://doi.org/10.1212/WNL.0b013e31829bfde3

10. Azarpazhooh MR, Etemadi MM, Donnan GA, Mokhber N, Majdi MR, Ghayour-Mobarhan M, et al. Excessive incidence of stroke in Iran: evidence from the Mashhad Stroke Incidence Study (MSIS), a population-based study of stroke in the Middle East. Stroke. 2010;41(1):e3-e10.

https://doi.org/10.1161/STROKEAHA.109.559708

11. Singh RK, Sachin SS, Yunus N, Kumar M, Sinha RI. Acute ischemic stroke: management approach. Int J Basic Clin Pharmacol. 2023;12(2):324.

https://doi.org/10.18203/2319-2003.ijbcp20230408

12. Lindley RI. Stroke: Oxford University Press; 2017.

13. Patel AR, Patel AR, Singh S, Singh S, Khawaja I. Central line catheters and associated complications: a review. Cureus. 2019;11(5).

https://doi.org/10.7759/cureus.4717

14. Chennappan C. Complications and Outcome of Acute Ischemic Stroke: Madras Medical College, Chennai; 2014.

15. Heit JJ, Iv M, Wintermark M. Imaging of intracranial hemorrhage. Journal of stroke. 2017;19(1):11.

https://doi.org/10.5853/jos.2016.00563

16. Ramrakhiani N. Pitfalls in the Diagnosis of Stroke—Stroke Mimics: An Overview2022. 173 p.

17. Prakkamakul S, Yoo AJ. ASPECTS CT in acute ischemia: review of current data. Topics in Magnetic Resonance Imaging. 2017;26(3):103-12.

https://doi.org/10.1097/RMR.0000000000000122

18. Liao C-C, Chen Y-F, Xiao F. Brain midline shift measurement and its automation: a review of techniques and algorithms. International journal of biomedical imaging. 2018;2018(1):4303161.

https://doi.org/10.1155/2018/4303161

19. Wannamaker R, Buck B, Butcher K. Multimodal CT in acute stroke. Current Neurology and Neuroscience Reports. 2019;19:1-13.

https://doi.org/10.1007/s11910-019-0978-z

20. Wintermark M, Rizvi T. Principles of Clinical Diagnosis of Hemorrhagic Stroke. Stroke Revisited: Hemorrhagic Stroke. 2018:109-32.

https://doi.org/10.1007/978-981-10-1427-7_9

21. Kamalian S, Prakkamakul S, Yoo AJ. Ischemic and Hemorrhagic Stroke. Image Principles, Neck, and the Brain: CRC Press; 2016. p. 681-710.

https://doi.org/10.1201/b19609-29

22. Radwan ME, Aboshaera KO. Magnetic resonance angiography in evaluation of acute intracranial steno-occlusive arterial disease. The Egyptian Journal of Radiology and Nuclear Medicine. 2016;47(3):903-8.

https://doi.org/10.1016/j.ejrnm.2016.05.023

23. Halefoglu AM, Yousem DM. Susceptibility weighted imaging: clinical applications and future directions. World journal of radiology. 2018;10(4):30.

https://doi.org/10.4329/wjr.v10.i4.30

24. Markus HS, de Leeuw FE. Cerebral small vessel disease: recent advances and future directions. International Journal of Stroke. 2023;18(1):4-14.

https://doi.org/10.1177/17474930221144911

25. MacIntosh BJ, Graham SJ. Magnetic resonance imaging to visualize stroke and characterize stroke recovery: a review. Frontiers in neurology. 2013;4:47406.

https://doi.org/10.3389/fneur.2013.00060

26. Lanzman B, Heit JJ. Advanced MRI measures of cerebral perfusion and their clinical applications. Topics in Magnetic Resonance Imaging. 2017;26(2):83-90.

https://doi.org/10.1097/RMR.0000000000000120

27. Demeestere J, Wouters A, Christensen S, Lemmens R, Lansberg MG. Review of perfusion imaging in acute ischemic stroke: from time to tissue. Stroke. 2020;51(3):1017-24.

https://doi.org/10.1161/STROKEAHA.119.028337

28. Lu J, Mei Q, Hou X, Manaenko A, Zhou L, Liebeskind DS, et al. Imaging acute stroke: from one-size-fit-all to biomarkers. Frontiers in neurology. 2021;12:697779.

https://doi.org/10.3389/fneur.2021.697779

29. Konstas AA, Wintermark M, Lev MH. CT perfusion imaging in acute stroke. Neuroimaging Clinics. 2011;21(2):215-38.

https://doi.org/10.1016/j.nic.2011.01.008

30. Nowinski WL. Taxonomy of Acute Stroke: Imaging, Processing, and Treatment. Diagnostics. 2024;14(10):1057.

https://doi.org/10.3390/diagnostics14101057

31. Van Asch CJ, Velthuis BK, Rinkel GJ, Algra A, De Kort GA, Witkamp TD, et al. Diagnostic yield and accuracy of CT angiography, MR angiography, and digital subtraction angiography for detection of macrovascular causes of intracerebral haemorrhage: prospective, multicentre cohort study. Bmj. 2015;351.

https://doi.org/10.1136/bmj.h5762

32. Maguida G, Shuaib A. Collateral circulation in ischemic stroke: an updated review. Journal of Stroke. 2023;25(2):179.

https://doi.org/10.5853/jos.2022.02936

33. Orru' E, Chung CY, Hui FK. Cerebral Angiography. Neurointensive Care Unit: Clinical Practice and Organization. 2020:327-44.

https://doi.org/10.1007/978-3-030-36548-6_24

34. Mokin M, Rojas H, Levy EI. Randomized trials of endovascular therapy for stroke—impact on stroke care. Nature Reviews Neurology. 2016;12(2):86-94.

https://doi.org/10.1038/nrneurol.2015.240

35. Anita A, Zoran A. Acute Ischemic or Hemorrhagic Stroke Syndromes. Fungal Infections of the Central Nervous System: Pathogens, Diagnosis, and Management. 2019:335-43.

https://doi.org/10.1007/978-3-030-06088-6_26

36. Pan Y, Wan W, Xiang M, Guan Y. Transcranial Doppler ultrasonography as a diagnostic tool for cerebrovascular disorders. Frontiers in Human Neuroscience. 2022;16:841809.

https://doi.org/10.3389/fnhum.2022.841809

37. Scoutt LM, Gunabushanam G. Carotid ultrasound. Radiologic Clinics. 2019;57(3):501-18.

https://doi.org/10.1016/j.rcl.2019.01.008

38. Claassen JA, Thijssen DH, Panerai RB, Faraci FM. Regulation of cerebral blood flow in humans: physiology and clinical implications of autoregulation. Physiological reviews. 2021;101(4):1487-559.

https://doi.org/10.1152/physrev.00022.2020

39. Malojcic B. Neurosonology in ICU: Transcranial Doppler (TCD/TCCS) and Microemboli Detection. Neurosonology in Critical Care: Monitoring the Neurological Impact of the Critical Pathology. 2022:611-20.

https://doi.org/10.1007/978-3-030-81419-9_36

40. Kargiotis O, Psychogios K, Safouris A, Magoufis G, Palaiodimou L, Theodorou A, et al. Transcranial Doppler monitoring of acute reperfusion therapies in acute ischemic stroke patients with underlying large vessel occlusions. Journal of Neurosonology and Neuroimaging. 2020;12(1):10-25.

https://doi.org/10.31728/jnn.2020.00084

41. Nezu T, Hosomi N. Usefulness of carotid ultrasonography for risk stratification of cerebral and cardiovascular disease. Journal of atherosclerosis and thrombosis. 2020;27(10):1023-35.

https://doi.org/10.5551/jat.RV17044

42. Provost C, Soudant M, Legrand L, Ben Hassen W, Xie Y, Soize S, et al. Magnetic resonance imaging or computed tomography before treatment in acute ischemic stroke: effect on workflow and functional outcome. Stroke. 2019;50(3):659-64.

https://doi.org/10.1161/STROKEAHA.118.023882

43. Krishnan P, Murphy A, Aviv RI. CT-based techniques for brain perfusion. Topics in Magnetic Resonance Imaging. 2017;26(3):113-9.

https://doi.org/10.1097/RMR.0000000000000129

44. Nagaraja N. Diffusion weighted imaging in acute ischemic stroke: a review of its interpretation pitfalls and advanced diffusion imaging application. Journal of the neurological sciences. 2021;425:117435.

https://doi.org/10.1016/j.jns.2021.117435

45. Huang Y-W, Huang H-L, Li Z-P, Yin X-S. Research advances in imaging markers for predicting hematoma expansion in intracerebral hemorrhage: a narrative review. Frontiers in neurology. 2023;14:1176390.

https://doi.org/10.3389/fneur.2023.1176390

46. McDonough R, Ospel J, Goyal M. State of the art stroke imaging: A current perspective. Canadian Association of Radiologists Journal. 2022;73(2):371-83.

https://doi.org/10.1177/08465371211028823

47. Veeturi SS, Hall S, Fujimura S, Mossa-Basha M, Sagues E, Samaniego EA, et al. Imaging of Intracranial Aneurysms: A Review of Standard and Advanced Imaging Techniques. Translational Stroke Research. 2024:1-12.

https://doi.org/10.1007/s12975-024-01261-w

48. Zhang Z, Pu Y, Mi D, Liu L. Cerebral hemodynamic evaluation after cerebral recanalization therapy for acute ischemic stroke. Frontiers in neurology. 2019;10:419248.

https://doi.org/10.3389/fneur.2019.00719

49. Lorenzano S. Future Application: Prognosis Determination. Precision Medicine in Stroke: Springer; 2021. p. 191-258.

https://doi.org/10.1007/978-3-030-70761-3_9

50. Merino JG, Warach S. Imaging of acute stroke. Nature Reviews Neurology. 2010;6(10):560-71.

https://doi.org/10.1038/nrneurol.2010.129