

مقایسه اثر موضعی عسل و ترکیبات آن بر بهبود زخم پوست در موش صحرایی

نعمت الله غیبی^۱، حسین تیموری^۱، رضا کوچکی^۱، علی مهری^۱، سیده رقیه عزیزی^۱، راضیه کیانی^۱، ندا کیانفر^۱، محمد صوفی آبادی^{۲*}

۱- گروه بیوفیزیک، دانشکده پیراپزشکی، دانشگاه علوم پزشکی قزوین، قزوین، ایران

۲- گروه فیزیولوژی، دانشکده پزشکی، دانشگاه علوم پزشکی قزوین، قزوین، ایران

چکیده

زمینه و هدف: استفاده از مواد طبیعی برای ترمیم انواع زخم در زمانهای قدیم مرسوم بوده است. تحقیقات وسیعی برای تولید پانسمان های جدید به منظور تسریع بهبودی زخم ها در جریان است. مطالعه حاضر با هدف بررسی مقایسه ای اثر عسل و ترکیبات آن با بره موم، موم عسل و روغن شتر مرغ، بر ترمیم زخم پوست در موش صحرایی انجام شد.

روش ها: در این مطالعه تجربی، ۴۰ سر موش صحرایی نر نژاد ویستار به صورت تصادفی به ۵ گروه ۸ تایی شامل گروه کنترل (اوسرین)، گروه (درمان با عسل)، گروه (درمان با عسل و روغن شتر مرغ)، گروه (درمان با عسل و بره موم)، گروه (درمان با عسل و موم زنبور عسل) تقسیم شدند. در هر پنج گروه، اندازه گیری سطح زخم تا روز دهم ادامه یافت و درصد بهبودی زخم و میزان هیدروکسی پرولین ادرار در حیوانات در روز دهم مورد سنجش قرار گرفت. داده ها با نرم افزار SPSS نسخه ۱۹ تحلیل شدند.

نتایج: استفاده از عسل به تنهایی یا بصورت ترکیب با روغن شتر مرغ، موم و بره موم موجب افزایش معنادار درصد بهبودی زخم در روز های بررسی بجز روز دوم در مقایسه با گروه کنترل شد. میزان تفاوتها در گروه های تیمار در روز دهم با گروه کنترل از بقیه روزها بیشتر بود ($P < 0/001$). همچنین میزان هیدروکسی پرولین همه گروه های تحت تیمار با گروه کنترل تفاوت معناداری داشت ($P < 0/05$).

نتیجه گیری: عسل دارای خاصیت ترمیمی زخم مهمی می باشد و احتمالاً افزودن همزمان روغن شتر مرغ، موم عسل و بره موم به آن تاثیر مهمی در تسریع بیشتر اثر بهبود زخم عسل ندارد.

کلید واژه ها: بهبودی زخم، عسل، موم عسل، بره موم، روغن شتر مرغ، موش صحرایی

*آدرس نویسنده مسئول: مرکز رشد و فناوری، دانشکده پزشکی، دانشگاه علوم پزشکی قزوین.

آدرس پست الکترونیک: mohasofi@yahoo.com

مقدمه

التیام زخم یک پاسخ دینامیک به آسیب می‌باشد که مستلزم تعامل بین انواع مختلف سلول‌ها، پروتئین‌های ساختمانی، فاکتورهای رشد و پروتئینازها می‌باشد (۱). به طور کلی روند بهبودی زخم‌ها می‌تواند توسط عوامل درون‌زاد و برون‌زاد تحت تاثیر قرار گیرد. کلونیزاسیون میکروبی در هر دو نوع زخم‌های حاد و مزمن اجتناب‌ناپذیر است (۲). انسان از ابتدای خلقت همواره در معرض حوادث بوده، لذا استفاده از مواد طبیعی برای ترمیم انواع زخم در زمانهای قدیم مرسوم بوده است. شواهد پژوهشی در رابطه با اثر ترمیمی عسل بر انواع زخم‌ها نشان می‌دهد که کاربرد عسل موجب التیام سریع تر سوختگی‌های درجه دو می‌شود (۳،۴).

موم زنبور عسل که از ذوب لانه زنبور عسل به دست می‌آید، ماده‌ای زردرنگ و نرم و بسیار قابل جذب است که معمولاً آن را زنبور عسل تولید می‌کند. موم‌ها حاوی استرها، اسیدها و الکل‌های چرب و اندکی هیدروکربن‌های آزاد پروتئین، فیبر، مینرال، ویتامین و فلاونوئید گلیکوزیدی و ۵۰ ماده آروماتیک می‌باشند. موم ماده‌ای با ثبات و بسیار مقاوم در برابر رطوبت است و برای داروسازی، زیبایی و تولید شمع مورد استفاده می‌باشد (۵). برهموم (پروپولیس) نیز یک ماده صمغی است که زنبور عسل از گیاهان متفاوت جمع‌آوری می‌کند. ترکیبات شیمیایی برهموم از لحاظ کیفی و کمی متفاوت بوده و وابسته به گیاهان ناحیه می‌باشد. برهموم حاوی مواد مغذی بسیاری در حالت تغلیظ یافته است که به سبب کثرت وجود مواد انرژی‌زا و پروتئین فراوان، بسیار مقوی است. همچنین برهموم دارای اثرات ضد میکروب و ضد قارچی است که سیستم ایمنی بدن را تحریک می‌کند؛ به طور طبیعی پروپولیس از ۳۰٪ موم، ۵۰٪ صمغ، ۱۰٪ چربی‌های ضروری، مواد آروماتیک و مواد معطر گیاهی و ۵٪ پولن تشکیل شده است (۶).

این ماده سبب تجمع کلاژن I و II در بافت دارای زخم سوختگی و به دنبال آن ترمیم سریع تر زخم می‌شود. با وجودی که موارد گزارش شده متعددی در مورد تاثیر برهموم در درمان زخم وجود دارد، اما شواهد علمی حمایت کننده از این موضوع بسیار اندک است (۷، ۸) و خواص ضد سرطانی و همینطور ضد باکتریایی، قارچی، انگلی، آنتی اکسیدانی، التهابی و پوسیدگی دندان دارد. همچنین به عنوان تقویت کننده سیستم ایمنی بدن، بهبود دهنده اختلالات دهان و لثه، بی‌حس کننده موضعی و

کاهش دهنده فشار خون کاربرد دارد. در طب سنتی از برهموم در درمان بیماری‌های عفونی استفاده شده است بر این اساس در تحقیقی که در سال ۲۰۱۷ توسط گوانجی و همکاران انجام شد اثر عصاره برهموم زنبور عسل بر روی پاتوژن‌های بیماری‌زا بررسی گردید و نتایج نشان داد عصاره برهموم دارای خاصیت آنتی میکروبیال قوی در غلظت ۳۰٪ می‌باشد (۹). بعلاوه روغن شتر مرغ نیز حاوی اسیدهای آمینه، اسیدهای چرب ضروری و برخی ویتامین‌ها است و در تسکین درد‌های مفصلی و ماهیچه‌ای، نرم و مرطوب کننده پوست و مو است و برای سلامت غشاهای پوستی مفید می‌باشد (۱۰). با توجه به مطالعات قبلی و اینکه در مورد تاثیر موضعی ترکیب عسل با برهموم و روغن شتر مرغ بر بهبود زخم ایجاد شده در پوست موش صحرایی نر از نظر درصد بهبودی و نیز تغییرات بیوشیمیایی مطالعات زیادی وجود ندارد. در این مطالعه، تاثیر موضعی عسل و ضمادهای ترکیبی آن (عسل با روغن شتر مرغ، برهموم و موم عسل) بر بهبود زخم پوستی موش صحرایی مورد بررسی قرار گرفت.

روش‌ها

در این مطالعه تجربی از ۴۰ سر موش صحرایی نر نژاد ویستار با وزن ۲۰۰ تا ۲۵۰ گرم که از شرکت رازی (کرج) تهیه شدند، استفاده گردید. موش‌ها در قفس‌های انفرادی تمیز نگهداری و به آب و خوراک دسترسی داشته و همگی در یک حیوان خانه دارای شرایط استاندارد با درجه حرارت 20 ± 2 درجه سانتی‌گراد و مدت ۱۲ ساعت روشنایی و ۱۲ ساعت تاریکی قرار داده شدند. آزمایشات بر اساس آئین نامه تحقیقاتی کمیته اخلاق دانشگاه علوم پزشکی قزوین برای مطالعات حیوانی انجام شد. موش‌های صحرایی با استفاده از کتامین (50 mg/Kg) و زایلازین (10 mg/kg) بیهوش شدند، سپس موهای قسمتی از پهلو چپ حیوان کاملاً تراشیده و تمیز گردید و محل ایجاد زخم با الکل ۶۰ درصد شست و شو داده شد. در مرحله بعد با استفاده از یک شابلون و مازیک نوک باریک یک دایره به قطر ۲ سانتی متر بر روی ناحیه تراشیده شده رسم گردید. سپس یک زخم باز عمیق شامل لایه‌های اپیدرم و درم، به وسیله قیچی تیز در ناحیه پوست بالای ران حیوان (پهلوی حیوان نزدیک ستون فقرات) در شرایط استریل ایجاد شد (۱۱).

بدین ترتیب مقدار ضماد با توجه به وزن موش‌ها و تعداد روزهای مورد مطالعه به میزان ۵۰ گرم تهیه گردید. برای انجام مطالعات بیوشیمیایی تمامی نمونه‌های تحت تیمار در روز آخر با بیهوشی عمیق کشته شدند و پس از برش پوست و در دسترس قرارگیری مثانه، میزان ۱ سی‌سی ادرار از آنها تهیه و اسید آمینه هیدروکسی پرولین به عنوان شاخص کلاژن سازی با کیت مخصوص (chondrex-کشور امریکا) در طول موج ۵۶۰ نانومتر مورد سنجش قرار گرفت (۱۲).

نتایج با نرم افزار SPSS نسخه ۱۹ و با استفاده از روش آماری آنالیز واریانس یکطرفه و آزمون تعقیبی LSD تجزیه و تحلیل شده و سطح معناداری آماری کمتر از $P < 0.05$ در نظر گرفته شد.

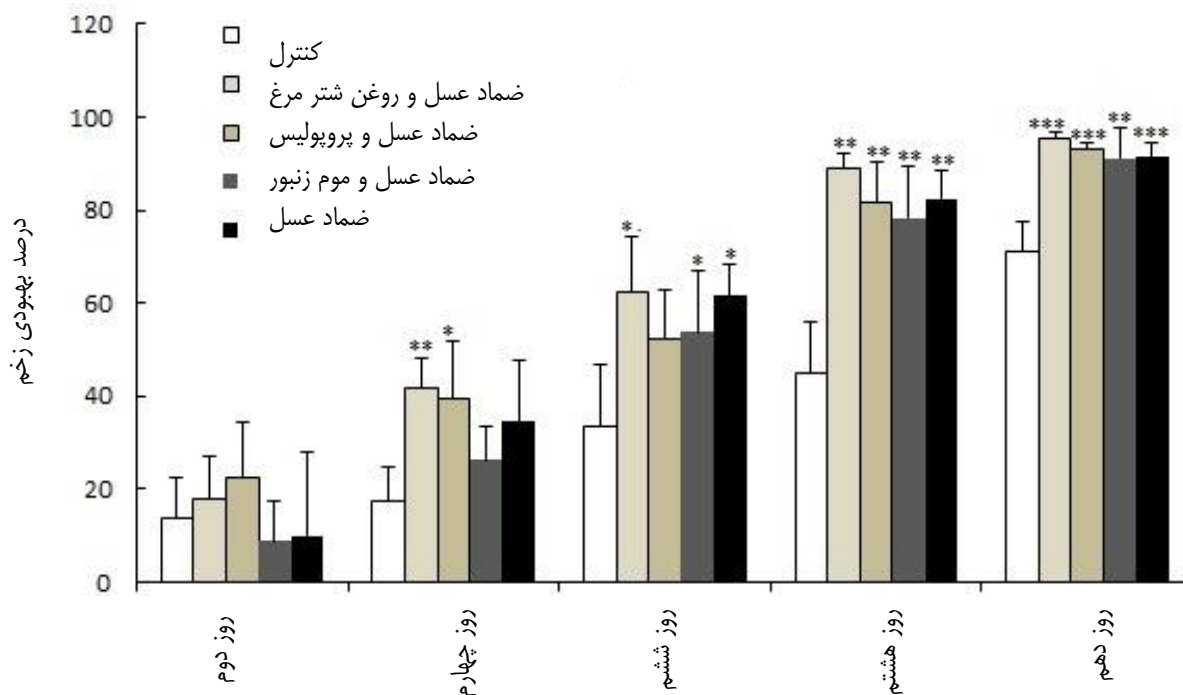
نتایج

استفاده از عسل به تنهایی یا ترکیب با سایر مواد بجز در روز دوم بررسی موجب افزایش معنی‌دار درصد بهبودی زخم نسبت به گروه کنترل شد. درصد بهبودی زخم در روز چهارم بررسی اختلاف معنی داری با گروه کنترل در گروه های ترکیب عسل با بره موم ($P < 0.05$) و روغن شتر مرغ ($P < 0.05$) داشت.

حیوانات مورد آزمایش پس از ایجاد زخم بصورت تصادفی در ۵ گروه ۸ تایی شامل گروه کنترل (اوسرین) ، گروه (درمان با عسل)، گروه (درمان با عسل و روغن شترمرغ)، گروه (درمان با عسل و بره موم)، گروه (درمان با عسل و موم زنبور عسل) قرار داده شدند. در هر پنج گروه پس از ایجاد زخم از روز صفر (روز جراحی) تا روز دهم سطح زخم روزانه و در ساعت معینی به وسیله یک گرم از پماد پوستی تهیه شده حاوی مواد مذکور با پانسمان پوشیده شد. سطح زخم بصورت یک روز در میان اندازه گیری شد. این اندازه گیری در ساعت ۱۰ صبح توسط محققى که نسبت به گروهها ناآشنا بود، انجام شد. به منظور اندازه گیری سطح زخم، حیوان در وضعیت کروچینگ قرار گرفت و حد و مرز زخم پوستی بر روی یک ورقه شفاف ترسیم گردید، سپس برای تعیین سطح دقیق زخم‌ها از نرم افزار اتوکد استفاده شد و جهت تعیین درصد بهبودی زخم نیز از فرمول زیر استفاده گردید:

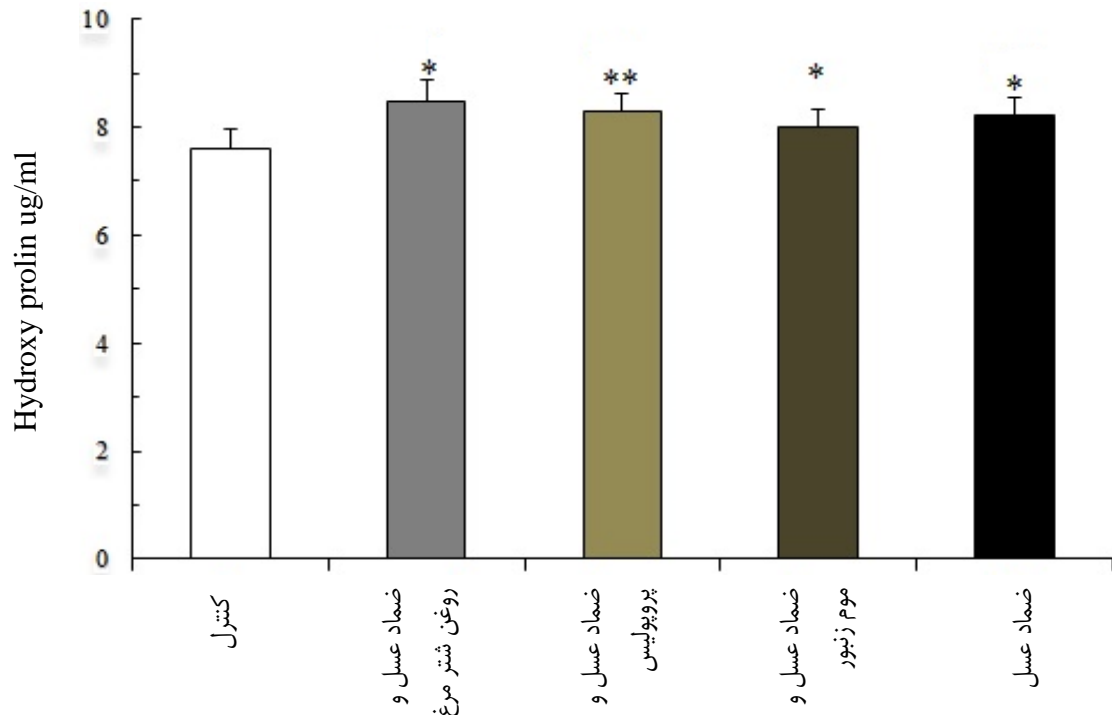
$$\text{درصد بهبودی} = \frac{\text{سطح زخم در روز اول} - \text{سطح زخم در روز آخر}}{\text{سطح زخم در روز اول}} \times 100$$

همچنین برای تهیه ضماد های پوستی از اوسرین به عنوان پایه و ماده نگه‌دارنده به یک میزان مساوی در همه گروه ها استفاده شد. برای عصاره‌گیری بره موم از حلال اتانول استفاده گردید.



نمودار ۱. مقایسه درصد بهبودی زخم در گروه‌های کنترل و تحت تیمار در روزهای اندازه‌گیری اندازه زخم. $P < 0.05$ ، * $P < 0.05$ ، ** $P < 0.01$ و *** $P < 0.001$ گروه درمان بطور معناداری در روز هشتم ($P < 0.01$) و دهم ($P < 0.001$)، از گروه کنترل بیشتر بود. در همه روزهای مورد در روز ششم نیز بین گروه کنترل و گروه عسل و گروه‌های ترکیبی عسل با موم عسل و یا روغن شترمرغ ($P < 0.05$)، تفاوت معنی داری داشت. همچنین درصد بهبودی زخم هر چهار

سطح معنی دار در گروه های عسل و ترکیب عسل با روغن شترمرغ، موم با گروه کنترل ($P < 0/05$) و سطح معنی دار گروه بره موم با گروه کنترل ($P < 0/01$) بود. ولی تفاوت معنی داری بین چهار گروه تحت تیمار با یکدیگر یافت نشد (نمودار ۲).



بررسی تفاوت معنی داری بین چهار گروه تحت تیمار با یکدیگر مشاهده نشد (نمودار ۱).

هیدروکسی پرولین در ادرار در روز دهم تیمار مورد سنجش قرار گرفت. نتایج نشان داد که میزان هیدروکسی پرولین همه گروه های تحت تیمار از گروه کنترل بطور معنی داری بیشتر است.

نمودار ۲. مقایسه مقادیر میانگین غلظت هیدروکسی پرولین در گروه های کنترل و تحت تیمار در روز دهم ایجاد زخم. $P < 0/05$ و $P < 0/01$ *
بحث

نتایج مربوط به اندازه گیری سطح زخم و محاسبه درصد بهبودی آن نشان داد که استفاده از عسل به تنهایی (بجز روز چهارم) و یا ترکیب عسل با بره موم، موم و یا روغن شترمرغ بصورت معنی داری روند ترمیم زخم را نسبت به گروه کنترل افزایش می دهد. بنابراین می توان چنین نتیجه گرفت که این فرآورده ها تأثیر مثبتی بر سرعت ترمیم زخم دارند. همچنین نتایج حاصل از سنجش غلظت هیدروکسی پرولین در ادرار نیز نشان داد که غلظت این آمینواسید به عنوان شاخص کلاژن سازی در همه گروه های تحت تیمار نسبت به کنترل بیشتر است که با داده های مربوط به سنجش درصد ترمیم زخم همخوانی دارد. بعلاوه تفاوت معنی دار آماری بین گروه های تیمار از حیث درصد بهبودی و میزان هیدروکسی پرولین وجود نداشت، که احتمالاً نشان می دهد عسل به تنهایی اثرات ترمیم کنندگی قوی دارد؛ بطوری که افزودن ترکیباتی مثل بره موم،

ترمیم زخم نخواهد داشت.
 کاهش مساحت زخم معیار خوبی برای ارزیابی میزان بهبودی است. سطح زخم به دلیل پدیده ترمیم زخم و رسوب بافت پیوندی در جریان فرآیند التیام کاهش می یابد. پدیده انقباضی که در سطح زخم ها، لایه ی اپیدرم را به سمت یکدیگر کشیده و سبب کاهش مساحت و افزایش بهبودی زخم می گردد به سبب وجود فیبروبلاست های فعال و میوفیبروبلاست های موجود در بافت جوانه ای زخم گرانولاسیون است (۱۲).
 رگ زایی عامل مهمی در ترمیم زخم است که ضمن آن محل زخم از عروق خونی اشباع می شود. این پدیده برای تغذیه زخم ضروری بوده و در صورت عدم وقوع آن التیام صورت نمی گیرد و تهاجم ماکروفاژها و فیبروبلاست ها به درون زخم به واسطه عدم وجود اکسیژن و مواد غذایی موثر نخواهد بود (۱۱).
 پراکسید اکسیژن تولید شده در عسل مسئول بعضی از اثرات درمانی مشاهده شده در درمان زخم می باشد، زیرا رشد

تکثیر آنها میزان سنتز کلاژن تا سه هفته به طور مداوم زیاد می شود تا تعادل ایجاد گردد. عمق بیشتر بافت گرانوله نشان دهنده افزایش سرعت دستیابی به فاز تکثیر در ترمیم زخم است و مطالعات سایر محققین افزایش ضخامت بافت گرانوله را در زخم تحت درمان با عسل نشان می دهند. از طرفی تکثیر فیبروبلاست‌ها و افزایش معنادر میزان کلاژن و تعداد پل‌های عرضی در درمان زخم حیوانات با عسل نیز گزارش شده است (۱۶-۱۸).

نتیجه‌گیری

نتایج حاصل از سنجش درصد بهبودی و نیز بررسی میزان غلظت هیدروکسی پرولین ادرار نشان داد که عسل دارای خاصیت ترمیمی زخم می‌باشد و استفاده‌ی همزمان آن با روغن شترمرغ و بره موم تاثیرات هم افزایی و تسریعی در شروع ترمیم زخم دارد.

تشکر و قدردانی

بدینوسیله از معاونت پژوهشی دانشگاه علوم پزشکی قزوین که هزینه اجرای این طرح را در اختیار ما قرار دادند تشکر و قدردانی می‌گردد.

References

1. Mussel O, Silva S, Costa A, Lacerda M. Mast cell in tissue response to density materials: an adhesive resin, a calcium hydroxide and a glass ionomer cement. *J Cell Mol Med*. 2003; 7(2):171-78.
2. Moore OA, Smith LA, Campbell F, Seers K, McQuay HJ, Moore RA. Systematic review of the use of honey as a wound dressing. *BMC Comp Alt Med*. 2001;1(1):2-3
3. Subrah M. A prospective randomised Clinical & Histology study of superficial burn wound healing with honey and sulfadiazine. *Burn*. 1998; 224 (2): 157-61.
4. Martin LF1, Rocha EM, Garcia SB, Paula JS. Topical Brazilian propolis improves corneal wound healing and inflammation in rats following alkali burns. *BMC Complement Altern Med*. 2013; 27: 313-337.

سلول‌هایی که باید در زخم جایگزین شود را تحریک کرده و اثر شبه انسولینی در ترمیم زخم دارد. از طرف دیگر باکتری‌های ناحیه زخم با مصرف گلوکز موجود در عسل، اسیدلاکتیک تولید می‌کنند که در رگ زایی نقش دارد. عسل، آنژیوژنز و تشکیل بافت گرانوله را در ناحیه زخم تسریع می‌کند (۱۲). در همین رابطه Cooper و همکاران بیان می‌کنند که احتمالاً عسل در درمان زخم‌های کلونیزه با باکتری‌های مقاوم به آنتی بیوتیک، نقش دارد (۱۳). روغن شترمرغ هم دارای درصد بالایی اسیدهای چرب امگا ۳، امگا ۶ و امگا ۹ می‌باشد که دارای اثرات ضد سرطانی، آنتی اکسیدانی و بخصوص ترمیم‌کنندگی هستند و عامل مهمی در بهبود پوست می‌باشند (۱۰). مشخص گردیده است که بره موم باعث افزایش سنتز کلاژن تیپ یک و سه در بافته‌های سوخته می‌شود (۱۴). رادیکال‌های آزاد مانع التیام زخم می‌شوند؛ عسل و مشتقات آن بویژه بره موم حاوی ترکیبات آنتی اکسیدان و ضد میکروبی بوده و می‌توانند باعث بهبود فرآیند التیام زخم شوند (۶، ۱۵). سلول‌های فیبروبلاست یکی از مهم‌ترین سلول‌ها در پدیده ترمیم زخم می‌باشند که خود را به محل زخم می‌رسانند و در طول

5. Bogdanov S. Quality and standards of pollen and beeswax. *APIACTA*. 2004; 38:334-41.
6. Olczyk P, Wisowski G, Komosinska-Vassev K, Stojko J, Klimek K, Olczyk M, Kozma EM. Propolis modifies collagen Types I and III accumulation in the matrix of burnt tissue. *Evid Based Complement Alternat Med*. 2013; 28.
7. Hoffman C, Joubert M, Brand TS, Manley M. The effect of dietary fish oil rich in n-3 fatty acids on the organoleptic, fatty acid and physicochemical characteristics of ostrich meat. *Meat Sci*. 2005; 70: 45-53.
8. Burdock GA. Review of the biological properties and toxicity of bee propolis. *Food Chem Toxicol*. 1998; 36(4). 347-363.

9. Gavanji S, Larki B. Comparative effect of propolis of honey bee and some herbal extracts on *Candida Albicans*. *Chin J Integr Med*. 2017; 23(3):201-207.
10. Gheibi N, Farzam A, Azhdari-Zarmehri H, Farsad F. The combined effect of caffeic acid and low-power laser on wound healing in male wistar rats. *J Babol Univ Med Sci*. 2015; 17(1):63-9.
11. Cross SE. An experimental model to investigate the dynamics of wound contraction. *Br J Plastic Surg* 1995; 48(4):189-97.
12. Keasava GR, Chukuka SE. A simplified method for the analysis of hydroxyprolin in biological tissue. *Clin Biochem*. 1996; 29(3): 225-9.
13. Cooper RA, Molan PC, Harching KG. The sensitivity honey of gram- positive cocci of Clinical Significance isolated form microbiology wounds. *J Appl Microbiol*. 2002; 93(5):857-63.
14. Tomas K. The Physiology of Wound Healing. *Annals of Emergency Medicine*. 1988; 17: 1265-88.
15. Martinotti S, Ranzato E. Propolis: a new frontier for wound healing? *Burns Trauma*. 2015; 3: Published online 2015 Jul 22.
16. Ozgen U, Houghton P J, Ogundipe Y, Coskun M. Antioxidant and antimicrobial activities of *Onosma argentatum* and *Rubia peregrina*. *Fitoterapia* 2003; 74(7-8):682-5.
17. Rousselle P, Montmasson M, Garnier C. Extracellular matrix contribution to skin wounds re-epithelialization. *Matrix Biol*. 2018. pii: S0945-053X(17)30314-1.
18. Sugunal L, Chandrakasan G, Thomas Joseph K. Influence of honey on collagen metabolism during wound healing in rats. *J Clin Bio Nute*. 1992; 13: 7-12.

The effects of combination of honey, ostrich oil and propolis on skin wound healing in rats

Nematollah Gheibi¹, Hossain Teimouri¹, Reza Kochaki¹, Ali Mehri¹, Seyedeh Roghayeh Azizi¹, Raziye Kiani¹, Neda Kianfar¹, Mohammad Sofiabadi^{2*}

1- Department of Biotechnology, Faculty of Para medicine, Qazvin University of Medical Sciences, Qazvin, Iran

2- Department of Physiology, Faculty of Medicine, Qazvin University of Medical Sciences, Qazvin, Iran

*Corresponding Address: Faculty of medicine, Qazvin University of Medical Sciences, Qazvin, Iran

Email address: mohasofi@yahoo.com

Abstract

Background & Aim: Only natural materials were used for healing the wounds. As wax honey, ostrich oil and propolis have anti-inflammatory and anti-bacterial effects, this study was launched to investigate their efficacy in skin wound healing.

Methods: In this experimental study, 40 Vistar male rats were divided into 5 groups which included a control group, honey wax group, honey wax and propolis group, honey wax and ostrich oil group, and honey wax and bee wax group. In all 5 groups, wound-surface measuring continued until the 10th day and hydroxyproline of the urine was analyzed on Day 10; and the data were analyzed using SPSS software.

Results: The percentage of recovery was different on the sixth, eighth and tenth days of treatment among all the treated groups and the control group. An evaluation of the analyzed hydroxyproline in the urine also showed a significant difference in all treated groups on the one hand compared to the control group, on the other.

Conclusion: The results of the recovery and percentage and concentration of hydroxyproline in urine, showed the restoration properties of honey not only has a synergistic effect but also accelerates the wound-healing process when used along with ostrich oil and propolis.

Keywords: Wound Healing, Honey, Wax Honey, Propolis, Ostrich oil, Rat