

درمان موفق تامپوناد در ترومای نافذ قلبی با سونوگرافی بر بالین در

اورژانس: یک گزارش موردی درمان تامپوناد در اورژانس

سید مجید صدرزاده^۱، گلناز لطفیان اصفهانی^۱، الناز وفادار مرادی^{۱*}

۱. گروه طب اورژانس، دانشکده پزشکی، دانشگاه علوم پزشکی مشهد، مشهد، ایران

چکیده

زمینه و هدف: تامپوناد قلبی ناشی از افزایش تجمع مایع در ساک پریکارد و فشار بر بطن راست می باشد که در نهایت منجر به اختلال در خروجی قلب و شوک Obstructive می گردد. تامپوناد اغلب در اثر آسیب نافذ قلبی به وجود می آید که یک اورژانس پزشکی است و اغلب مردان جوان درگیر آن می شوند. این وضعیت اغلب ناشی از اصابت گلوله، جسم برنده و یا انفجار می باشد. در این مطالعه درمان موفق تامپوناد در ترومای نافذ قلبی با سونوگرافی بر بالین در اورژانس گزارش شده است.

معرفی بیمار: بیمار آقای ۲۲ ساله با شکایت از آسیب نافذ به فضای بین دنده ای پنجم در سمت چپ قفسه سینه به اورژانس مراجعه کرد. بلافاصله اقدامات درمانی اولیه برای بیمار آغاز گردید. در سونوگرافی انجام شده بر بالین بیمار شواهد پریکاردیال افیوژن شدید همراه با لخته خون و فشار بر بطن راست مشاهده شد که طبق مشورت اورژانس جراحی بیمار کاندید جراحی اورژانس شد. حین آماده سازی برای انتقال به اتاق عمل و علیرغم دریافت کریستالوئید بیمار دچار افت ناگهانی فشار خون (نبض/۶) شد. مجدد سونوگرافی انجام شد که تشدید تجمع مایع در فضای پریکارد همراه با کلاپس بطن راست مشاهده گردید. به همین دلیل در اورژانس تحت هدایت سونوگرافی و از فضای ساب گزیفوئید حدود ۴۰ سی سی خون از فضای پریکارد تخلیه گردید. پس از تخلیه خون فشار خون به ۹۵/۶۵ رسید و بیمار منتقل اتاق عمل گردید و در نهایت حال عمومی خوب از بیمارستان ترخیص گردید.

نتیجه گیری: تشخیص سریع تامپوناد و توجه به علائم بیمار حتی در زمان انتقال بین بخشی در بیماران باعث نجات جان آن ها می شود.

کلید واژه ها:

تروما، تامپوناد، نافذ، سونوگرافی

تمامی حقوق نشر برای دانشگاه علوم پزشکی تربت حیدریه محفوظ است.

مقدمه

اغلب ناشی از اصابت تیر، جسم برنده و یا انفجار می باشد (۱). در صدمه های نافذ قفسه سینه حتما باید متوجه آسیب های قلبی هم زمان بود که اغلب در زمان مراجعه علائم کلینیکال تشخیصی دارند (۲، ۳). در حدود ۷/۶٪ از بیماران با آسیب نافذ قلبی به بیمارستان می رسند و نجات می یابند (۱). میزان مرگ و میر در بیمارانی که با شواهد تامپوناد مراجعه می کنند ۴٪ و در مواردی است که شواهد تامپوناد ندارد به ۵۰٪ می رسد (۳). تامپوناد تشخیصی کلینیکال و بر اساس علائم سه گانه "بک" شامل افت فشار خون، برجسته شدن ورید ژوگولر و افزایش

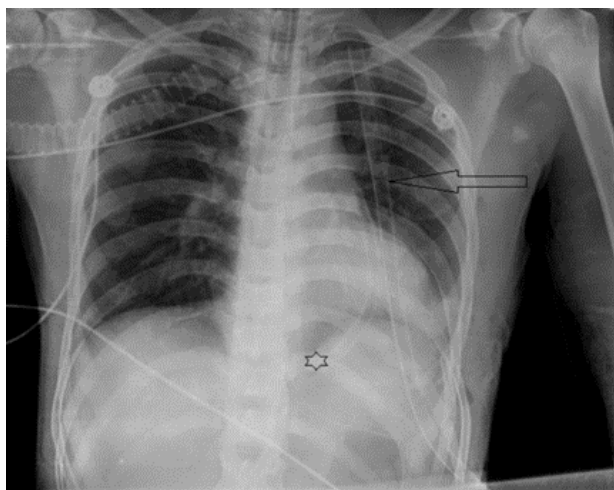
تامپوناد قلب یک بیماری جدی است که در آن خون یا مایعات فضای بین قلب و کیسه اطراف آن را پر می کند و باعث فشار شدیدی به قلب می شود (۱). این فشار از انبساط کامل بطن های قلب جلوگیری می کند و قلب از عملکرد مناسب باز می ماند و نمی تواند عملکرد پمپاژ خون را انجام دهد و این اختلال پمپاژ می تواند منجر به نارسایی اعضای حیاتی بدن، شوک و حتی مرگ شود (۱).

تامپوناد علل مختلفی دارد که شایع ترین آن آسیب نافذ قلبی است که بیشتر مردان جوان درگیر آن می شوند و این آسیب

*آدرس نویسنده مسئول: مشهد، دانشگاه علوم پزشکی مشهد، بیمارستان امام رضا (ع)، دپارتمان اورژانس

آدرس پست الکترونیک: Vafadarme@mums.ac.ir

پریکارد همراه با اثر فشاری بر دهلیز و بطن راست و عدم انقباض موثر آن‌ها مشاهده گردید. به همین دلیل در اورژانس تحت هدایت سونوگرافی و از فضای ساب گزیفونئید حدود ۴۰ سی سی خون از فضای پریکارد تخلیه گردید. پس از تخلیه خون فشار خون به ۹۵/۶۵ میلی متر جیوه رسید و منتقل اتاق عمل گردید که پس از باز کردن قفسه سینه از سمت چپ پریکارد کاملاً متورم بود. پس از باز کردن پریکارد حدود ۲۰۰ سی سی خون و لخته تخلیه و درن در محل تعبیه شد (شکل-۱). آسیب دیگری در قلب مشاهده نشد، هم زمان لوله سینه ای در سمت چپ نیز گذاشته شد و بیمار منتقل بخش مراقبت های ویژه شد. بیمار پس از دو هفته با حال عمومی خوب از بیمارستان ترخیص گردید.



شکل ۱. گرافی قفسه سینه بیمار بعد از عمل جراحی، فلش سیاه نشان دهنده لوله سینه ای و ستاره نشان دهنده درن قلبی بیمار است.

بحث

آسیب نافذ قلبی اغلب در مردان جوان و به دنبال نزاع، اصابت گلوله و یا انفجار اتفاق می افتد. عبدالرحیم خان و همکارانش در سال ۲۰۱۸ در یک مطالعه مجموع موارد ۱۰ بیمار با آسیب نافذ قلبی را در شهر کراچی مورد ارزیابی قرار دادند. دو مورد از این بیماران اصابت چاقو و ۶ مورد در تیراندازی و ۲ مورد در انفجار بمب بود و تمامی بیماران مرد بودند (۴). بیماران با آسیب نافذ قلبی که زنده به بیمارستان برسند، با تشخیص و درمان به موقع احتمال مرگ و میر آن‌ها خیلی کاهش می یابد.

ضربان قلب و محو شدن صداهای قلبی است که در نهایت با استفاده از سونوگرافی تأیید می گردد (۲). این علائم سه گانه در تمام بیماران ممکن است دیده نشود و تشخیص بر مبنای شرح حال و ظن بالینی پزشک می باشد. برای تأیید تشخیص از روش های تصویربرداری میتوان استفاده کرد که روش تصویربرداری انتخابی در این بیماران اکوکاردیوگرافی قلبی است (۴). در اورژانس با استفاده از سونوگرافی هدفمند در تروما (Focused Assessment with Sonography for Trauma) می توان تامپوناد را به سرعت با مشاهده کلاپس بطن راست بیمار در همراهی با پریکاردیال افیوژن شدید که در قدام و خلف پریکارد دیده می شود، تشخیص داد (۱). در این مطالعه بیماری معرفی می گردد که با شکایت از ترومای نافذ قفسه سینه در سونوگرافی بر بالین شواهد پریکاردیال افیوژن شدید همراه با کلاپس بطن راست که مطرح کننده تامپوناد قلبی بود، رویت شد و با اقدام به موقع آسپیراسیون خون و انتقال بیمار به اتاق عمل بیمار نجات یافت.

معرفی بیمار

بیمار آقای ۲۲ ساله ای با شکایت اصابت چاقوی میوه خوری به فضای بین دنده ای پنجم در سمت چپ به اورژانس مراجعه کرد. در زمان مراجعه از درد در محل و احساس ضعف عمومی بدن شاکی بود. علائم حیاتی وی در بدو مراجعه شامل فشار خون: ۸۵/۵۵ میلی متر جیوه، تعداد ضربان قلب: ۱۱۶ ضربه در دقیقه، تعداد تنفس: ۲۸ در دقیقه و اکسیژناسیون خون بیمار در هوای اتاق ۹۵٪ بود. به گفته خودش سابقه هیچ بیماری خاصی نداشت و در طی نزاع مورد اصابت چاقو قرار گرفته بود. بلافاصله اقدامات درمانی اولیه شامل احیا با کریستالوئیدها، رزرو خون و تجویز آنتی بیوتیک و مسکن برای بیمار آغاز گردید. در سونوگرافی انجام شده بر بالین بیمار شواهد پریکاردیال افیوژن شدید با مشاهده تجمع مایع در بخش قدامی و خلفی پریکارد همراه با لخته خون و فشار بر بطن راست مشاهده شد که طبق مشورت اورژانس جراحی با توجه به ترومای نافذ قفسه سینه، کاندید جراحی اورژانس شد. حین آماده سازی برای انتقال به اتاق عمل و علیرغم دریافت کریستالوئید بیمار دچار افت ناگهانی فشار خون (نبض/۶) شد. مجدد سونوگرافی انجام شد که تشدید تجمع مایع در فضای

بیمار برای تغییر حالت با هدایت سونوگرافی و از ۱ سانتی متر در زیر ساب گزیفوئید در سمت چپ با زاویه ۳۰ درجه سوزن نسبت به پوست وارد فضای پریکارد گردید و اقدام به تخلیه ۲۰ سی سی خون گردید. با توجه به بهبود علائم با همین میزان تخلیه خون، بیمار برای بررسی احتمالی سایر آسیب های قلبی و درمان قطعی به اتاق عمل انتقال و پس از دو هفته با حال عمومی خوب از بیمارستان ترخیص گردید.

نتیجه گیری

تشخیص سریع تامپوناد و توجه به علائم بیمار حتی در زمان انتقال بین بخشی در بیماران باعث نجات جان آن ها می شود.

تشکر و قدردانی

این مقاله با حمایت معنوی معاونت پژوهشی دانشگاه علوم پزشکی مشهد نگارش شده است و دارای کد اخلاق به شماره IR.MUMS.REC.۱۳۹۹،۲۷۰ از معاونت پژوهشی دانشگاه علوم پزشکی مشهد می باشد. از تمامی همکاران که در درمان این بیمار صمیمانه مشارکت داشتند، سپاسگزاری می گردد.

تضاد منافع

هیچ کدام از نویسندگان این مطالعه، افراد و یا دستگاهها تعارض منافی برای انتشار این مقاله ندارند.

مشارکت نویسندگان:

- (۱) مفهوم پردازی و طراحی مطالعه، یا جمع آوری داده ها، یا تجزیه و تحلیل و تفسیر داده ها: سید مجید صدرزاده، گلناز لطفیان اصفهانی، الناز وفادار مرادی
- (۲) تهیه پیش نویس مقاله یا بازبینی آن جهت تدوین محتوای اندیشمندانه: سید مجید صدرزاده، گلناز لطفیان اصفهانی، الناز وفادار مرادی
- (۳) تایید نهایی دستنوشته پیش از ارسال به مجله: سید مجید صدرزاده، گلناز لطفیان اصفهانی، الناز وفادار مرادی

در بیش از ۸۰٪ این بیماران تامپوناد ایجاد می شود و بطن راست نیز شایع ترین حفره قلبی است که آسیب می بیند (۵). در این گزارش مورد، اصابت چاقو به فضای بین دنده ای پنجم منجر به آسیب پریکارد و ایجاد تامپوناد در بیمار شده بود. تصویر برداری انتخابی در این بیماران اکوکاردیوگرافی قلبی است. وجود افیوژن در فضای پریکارد، کلاپس دهلیز و بطن راست قلبی، افزایش دیامتر ورید وناکاو تحتانی و تغییر در جریان خون عبوری از دریچه های میترال و تریکوسپید یافته های تشخیصی برای تامپوناد می باشند (۴). در بیمار حاضر نیز سونوگرافی بر بالین شواهد پریکاردیال افیوژن شدید همراه با لخته و کلاپس بطن راست هم در سیستول و هم دیاستول را نشان داد.

با توجه به این که رابطه فشار خون و حجم خون در گردش خطی نیست، فشار خون و ظاهر اولیه بیمار معیارهای مناسبی برای تعیین پیش آگهی نهایی بیمار نمی باشند. بیماران ممکن است در فاصله کوتاهی در مسیر انتقال از اورژانس تا اتاق عمل دچار کاهش خروجی قلب (cardiac output)، افت شدید فشار خون و حتی ارست قلبی گردند (۶). در مطالعه حاضر نیز بیمار به فاصله بسیار کوتاهی قبل از انتقال به اتاق عمل دچار افت شدید فشار خون شد که با تخلیه ۲۰ سی سی خون از فضای پریکارد شرایط بیمار بهبود یافت.

درمان های تامپوناد قلبی شامل تخلیه با سوزن، پنجره پریکاردی ساب گزیفوئید و پنجره قلبی با توراوتومی از ناحیه قدامی - طرفی می باشد. تخلیه با سوزن در تامپوناد تروماتیک اغلب کافی نبوده و لازم است برای این بیماران در فرصت مناسب تعبیه پنجره پریکاردی انجام شده و آسیب نافذ (منجر به بروز تامپوناد) ترمیم گردد. گرچه در شرایط اورژانس و تهدید جان بیمار استفاده از روش تخلیه خون نجات دهنده جان بیمار است (۷). در بیمار حاضر نیز با توجه به عدم همکاری

References

۱. Abdur Rahim Khan H, Gilani JA, Pervez MB, Hashmi S, Hasan S. Penetrating cardiac trauma: A retrospective case series from Karachi. Students corner case series. ۲۰۱۸;۶۸(۸): ۱۲۸۵.
۲. Cuddy S, Kolcow W, Smyth Y, Mylotte D. Images in emergency medicine. Annals of Emergency Medicine. ۲۰۱۷;۶۹(۲).
۳. Di Paolo M, Guidi B, Vergaro G, Emdin M. Self-inserted needles in the heart. The American journal of cardiology. ۲۰۱۵;۱۱۶(۸):۱۳۱۵-۷.
۴. Almeahmadi F, Chandy M, Connelly KA, Edwards J. Delayed tamponade after traumatic wound with left ventricular compression. Case reports in cardiology. ۲۰۱۶;۲۰۱۶.
۵. Yousuf MS, Ullah H. Anesthetic management of stab wound in right ventricle of heart. Saudi J Anaesth. ۲۰۱۹;۱۳(۴): ۳۵۶-۳۵۸.
۶. Fitzgerald M, Spencer J, Johnson F, Marasco S, Atkin C, Kossmann T. Definitive management of acute cardiac tamponade secondary to blunt trauma. Emergency Medicine Australasia. ۲۰۰۵;۱۷, ۴۹۴-۴۹۹
۷. Otsuka H, Sato T, Morita S, Nakagawa Y, Inokuchi S. A case of blunt traumatic cardiac tamponade successfully treated by out-of-hospital pericardial drainage in a “doctor-helicopter” ambulance staffed by skilled emergency physicians. Tokai J Exp Clin Med. ۲۰۱۶;۴۱(۱): ۱-۳.

Successful treatment of cardiac tamponade in traumatic penetrating lesion by bed side sonography in emergency department (ED): a case report tamponade treatment in ED

Sayyed Majid Sadrzadeh^۱, Golnaz Latifian Esfahani^۱, Elnaz Vafadar Moradi^{۱*}

۱. Department of Emergency Medicine, Faculty of Medicine, Mashhad university of Medical Science, Mashhad, Iran

Corresponding author: Vafadarme@mums.ac.ir

Abstract

Background & Aim: Cardiac tamponade occurs when excessive fluids accumulate in pericardium that eventually lead to right ventricular failure and obstructive shock. Cardiac tamponade is often associated with traumatic penetrating lesions of the heart caused by a stab, or gunshot wound. It is a medical emergency and often affects young men. Herein, we have reported a successful treatment of cardiac tamponade from stab wound of the heart by bed side sonography in emergency department.

Case Report: A ۲۲-year-old man presented to the emergency department with a complaint of stab wound to the fifth intercostal space on the left side of the chest. Initial treatment for the patient started immediately. Bedside ultrasound showed evidence of severe pericardial effusion with clots and pressure on the right ventricle and based on the consultation with surgeon, the patient diagnosed with surgical emergency. While preparing the patient for transferring to the operating room, despite receiving crystalloid, the patient suffered a sudden drop in blood pressure (pulse/۶). Ultrasonography showed the exacerbation of the fluid accumulation in the pericardial space with right ventricular collapse. Therefore, approximately ۴۰ cc of blood was drained from the pericardial space under ultrasonography guidance in the emergency room. Afterwards, the blood pressure reached ۹۵/۶۵ and the patient was transferred to the operating room. Finally, he was discharged home with good condition.

Conclusion: Rapid diagnosis of tamponade and attention to the patients' vital sign even during the transferring in hospital can save their lives.

Keywords:

Stab wound,
Cardiac tamponade,
Focused Assessment
with Sonography for
Trauma

How to cite this Article: Sadrzadeh S M, Latifian Esfahani G, Vafadar Moradi E. Successful treatment of cardiac tamponade in traumatic penetrating lesion by bed side sonography in emergency department (ED): a case report tamponade treatment in ED. Journal of Torbat Heydariyeh University of Medical Sciences. ۲۰۲۱;۹(۲):۶۷-۷۱.